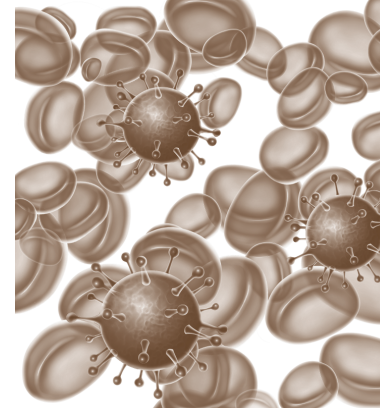


Дифференциальная диагностика кори и инфекционного мононуклеоза



Черенова Л.П.¹,
Мирекина Е.В.¹,
Лисина О.А.²,
Иргазиева Г.К.²

¹ Федеральное государственное бюджетное образовательное учреждение высшего образования «Астраханский государственный медицинский университет» Минздрава России, 414000, г. Астрахань, Российская Федерация
² Государственное бюджетное учреждение здравоохранения Астраханской области «Областная инфекционная клиническая больница им. А.М. Ничоги», 414004, г. Астрахань, Российская Федерация

Представлены дифференциально-диагностические критерии кори и инфекционного мононуклеоза (ИМ), способствующие ранней диагностике этих заболеваний, проведению своевременной терапии и предотвращению эпидемических мероприятий.

Цель исследования – выявление дифференциально-диагностических критериев клинической диагностики кори и ИМ для диагностики этих заболеваний на догоспитальном этапе.

Материал и методы. Изучены истории болезни больных корью ($n=120$) и ИМ ($n=110$).

Результаты и обсуждение. Определены дифференциально-диагностические критерии кори и ИМ для своевременной диагностики кори на догоспитальном этапе.

Заключение. Проведенный ретроспективный анализ клинических проявлений кори и ИМ позволил выделить дифференциально-диагностические критерии, что повысит качество диагностики инфекционных болезней на догоспитальном этапе.

Финансирование. Исследование не имело спонсорской поддержки.

Конфликт интересов. Авторы заявляют об отсутствии конфликта.

Вклад авторов. Концепция и дизайн исследования – Черенова Л.П.; сбор данных литературы, написание текста, сбор и обработка материала, редактирование – Черенова Л.П., Мирекина Е.В.; редактирование – Лисина О.А., Иргазиева Г.К.

Для цитирования: Черенова Л.П., Мирекина Е.В., Лисина О.А., Иргазиева Г.К. Дифференциальная диагностика кори и инфекционного мононуклеоза // Инфекционные болезни: новости, мнения, обучение. 2022. Т. 11, № 1. С. 64–68. DOI: <https://doi.org/10.33029/2305-3496-2022-11-1-64-68>

Статья поступила в редакцию 23.06.2021. Принята в печать 10.01.2022.

Ключевые слова: корь; инфекционный мононуклеоз; дифференциальная диагностика

Differential diagnosis of measles and infectious mononucleosis

Cherenova L.P.¹,
Merekina E.V.¹,
Lisina O.A.²,
Irgazieva G.K.²

¹ Astrakhan State Medical University of the of the Ministry of Healthcare of the Russian Federation, 414000, Astrakhan, Russian Federation

² Regional Infectious Clinical Hospital named after A.M. Nichogi, 414004, Astrakhan, Russian Federation

Differential diagnostic criteria of measles and infectious mononucleosis are presented, which contribute to the early diagnosis of these diseases, timely therapy and anti-epidemic measures.

The aim of the study was to identify differential diagnostic criteria for the clinical diagnosis of measles and infectious mononucleosis for the diagnosis of these diseases at the prehospital stage.

Material and methods. The case histories of patients with measles (120 people) and infectious mononucleosis (110 people) were studied.

Results and discussion. Differential diagnostic criteria of measles and infectious mononucleosis for timely diagnosis of measles at the prehospital stage have been determined.

Keywords: measles; infectious mononucleosis; differential diagnosis

Conclusion. The retrospective analysis of clinical manifestations of measles and infectious mononucleosis allowed us to identify differential diagnostic criteria that will improve the quality of diagnosis of infectious diseases at the prehospital stage.

Funding. The study had no sponsorship. Conflict of interest. The authors declare that there is no conflict

Conflict of interest. The authors declare no conflict of interest.

Contribution. The concept and design of the study – Cherenova L.P.; collection of literature data, writing of the text, collection and processing of material, editing – Cherenova L.P., Mirekina E.V.; editing – Lisina O.A., Irgazieva G.K.

For citation: Cherenova L.P., Mirekina E.V., Lisina O.A., Irgazieva G.K. Differential diagnosis of measles and infectious mononucleosis. *Infektsionnye bolezni: novosti, mneniya, obuchenie* [Infectious Diseases: News, Opinions, Training]. 2022; 11 (1): 64–8. DOI: <https://doi.org/10.33029/2305-3496-2022-11-1-64-68>

Received 23.06.2021. **Accepted** 10.01.2022.

Ранняя диагностика инфекционных болезней, протекающих с экзантемой и лимфаденопатией, имеет большое значение для своевременного проведения комплекса профилактических и противоэпидемических мероприятий [1–14]. Необходимость дифференциальной диагностики кори и инфекционного мононуклеоза (ИМ) обусловлена наличием у этих болезней общих клинических симптомов и синдромов, в том числе экзантемы [1–4, 6–10, 12–14].

На территории Астраханской области (АО) в 2013–2014 гг. была зарегистрирована вспышка кори [9]. В 2013 г. выявлено 214 случаев кори в 10 из 13 административных территорий АО. Заболеваемость корью по сравнению с предыдущими годами увеличилась в 4,5 раза. Наибольшее число случаев кори в Астрахани – 166 (77,6% от общего числа заболевших) и 3 в сельских районах: Приволжском – 18 (8,4%) случаев, Володарском – 11 (5,1%), Наримановском – 9 (4,2%). Показатель заболеваемости в этих районах составлял соответственно 43,69; 22,19 и 20,52 на 100 тыс. населения, в Астрахани – 33,02 на 100 тыс. населения. Заболеваемость ИМ с 2013 по 2019 г. находилась в диапазоне от 17,9 до 21,5 на 100 тыс. населения, а в 2020 г. снизилась до 8,6 на 100 тыс. населения.

Неоднозначная эпидемическая ситуация по кори и ИМ на территории АО приводит как к гипо-, так и гипердиагностике этих заболеваний на догоспитальном этапе.

Цель исследования – выявление клинических дифференциально-диагностических критериев кори и ИМ для ранней диагностики этих заболеваний на догоспитальном этапе.

Материал и методы

С 2013 по 2020 г. проведен ретроспективный сравнительный анализ клинической картины у 120 больных корью и 110 больных ИМ, находившихся на лечении в ГБУЗ АО «ОИКБ им. А.М. Ничоги» (Астрахань).

Диагнозы «корь» и ИМ были поставлены с учетом клинических и эпидемиологических данных. Все случаи подтверждены серологически: методом иммуноферментного анализа выявлены противокоревые антитела класса IgM и IgM-антитела к вирусу Эпштейна–Барр с использованием тест-системы производства ЗАО «Вектор-Бест», Россия (capture-формат). ИМ был подтвержден у всех пациентов с использованием полимеразной цепной реакции на ДНК к вирусу Эпштейна–Барр.

Статистическая обработка полученных данных проведена с использованием программ Microsoft Office Excel (Microsoft, США) и BioStat Professional 5.8.4. Определяли среднюю арифметическую (M), стандартную ошибку средней арифметической (m), рассчитывали экстенсивные показатели (%). Достоверность изменений с учетом t -критерия Стьюдента признавали статистически значимой при вероятности ошибки $p < 0,05$.

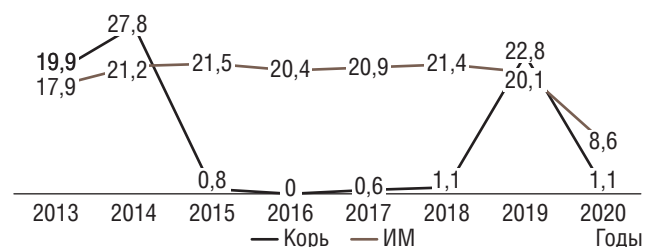
Результаты и обсуждение

На территории АО с 2013 по 2020 г. были зарегистрированы 853 заболевших корью, из них 471 взрослый и 382 ребенка. За этот же период выявлено 1715 случаев ИМ (401 взрослый и 1313 детей). На рисунке приведена динамика заболеваемости корью и ИМ.

Подъем заболеваемости корью начался с 2013 г., когда было зарегистрировано 214 случаев (из них 160 у взрослых), а в 2014 г. – 364 случая (из них 226 у взрослых). Среди заболевших корью в этот период преобладали взрослые. В последующие годы отмечено снижение уровня заболеваемости, в течение 2015–2018 гг. выявлено 29 случаев. В 2019 г. вновь отмечен подъем, корью заболели 232 человека (среди них 164 ребенка).

За анализируемый 8-летний период заболеваемость ИМ находилась в среднем на уровне – 19,0 на 100 тыс. населения (см. рисунок). Эпидемиологический анализ заболеваемости корью и ИМ на территории АО показал, что обе эти болезни имеют значение в инфекционной патологии области и могут представлять трудности в дифференциальной диагностике для врачей первичного звена здравоохранения.

Ретроспективное изучение 120 историй болезни пациентов с лабораторно подтвержденным диагнозом кори



Заболеваемость корью и инфекционным мононуклеозом (ИМ) в Астраханской области с 2013 по 2020 г.

Таблица 1. Распределение госпитализированных больных корью и инфекционным мононуклеозом в Астраханской области с 2013 по 2020 г.

Год	Число госпитализированных больных					
	корь			инфекционный мононуклеоз		
	всего	взрослые	дети	всего	взрослые	дети
2013	199	121	78	179	64	115
2014	278	170	108	212	87	125
2015	8	2	6	215	82	133
2016	0	0	0	204	37	167
2017	6	5	1	209	46	163
2018	11	5	6	214	25	189
2019	228	64	164	201	43	158
2020	11	2	9	86	9	77
Всего	741	369	372	1520	393	1127

и 110 историй болезни с верифицированным ИМ показал, что диагноз «корь» на догоспитальном этапе был выставлен в 74,2% случаев, а ИМ – лишь в 26,4%.

При направлении в стационар пациентам, у которых в дальнейшем лабораторно была подтверждена корь, в 25,8% случаев были поставлены следующие направительные диагнозы: «острая респираторная вирусная инфекция», «аденовирусная инфекция с токсидермией», «краснуха», ИМ, «астраханская риккетсиозная лихорадка».

Диагностика ИМ на догоспитальном этапе низкая. Больным ИМ, который был подтвержден лабораторно, на догоспитальном периоде врачи первичного звена ошибочно выставляли следующие диагнозы: «острая респираторная инфекция», «аденовирусная инфекция», «корь», «краснуха», «острый тонзиллит».

Ошибки, допущенные врачами в ходе диагностики кори и ИМ на догоспитальном этапе, по всей видимости, связаны, с одной стороны, с наличием в инфекционном процессе этих болезней сходных синдромов и симптомов, а с другой – с недоучетом дифференциально-диагностических критериев клинической диагностики кори и ИМ.

В табл. 1 представлены данные о числе больных корью и ИМ, госпитализированных в ГБУЗ АО «ОИКБ им. А.М. Ничоги» с 2013 по 2020 г.

В стационаре клинический диагноз кори был установлен в 94,2% случаев, ошибочный – в 5,8% наблюдений. ИМ был диагностирован в 82,7% случаев, в 17,3% – после получения результатов лабораторного исследования.

Возрастной диапазон заболевших корью – от 15 до 48 лет. Среди заболевших преобладали пациенты в возрасте от 15 до 30 лет (69,2%), на возрастную группу от 31 года до 40 лет приходилось 25,8%, а люди старше 40 лет составили 5,0%.

Среди госпитализированных было 68 (56,7%) мужчин и 52 (43,3%) женщины. Число городских жителей преобладало: 91 (75,8%) человек по сравнению с 29 (24,2%) сельскими жителями.

У большинства (82,5%) взрослых пациентов корь имела типичную клиническую картину с ярко выраженными симптомами. Среднетяжелое течение кори выявлено у 117 (97,6%) больных, тяжелое – у 3 (2,5%).

Заболевание корью имело острое начало с лихорадкой. Температура тела повышалась до 38–39 °С у 80,8% больных,

в ряде случаев (11,7%) отмечена гиперпиретическая реакция – до 40 °С. У 9 (7,5%) больных температура тела не превышала 38 °С.

Для начального периода кори были характерны симптомы интоксикации: слабость, головная боль, снижение аппетита, общее недомогание, в ряде случаев тошнота и рвота (11,7%).

Ретроспективный анализ 110 историй болезни пациентов с ИМ показал, что возраст госпитализированных колебался от 15 до 48 лет. Преобладали люди молодого возраста, до 30 лет (77,3%), в большинстве случаев студенты и учащиеся школ. Среди заболевших мужчины составляли 62,7%.

Среднетяжелое течение ИМ было у 107 (97,3%) больных, тяжелое – у 3 (2,7%).

Заболевание ИМ, как и корью, начиналось остро, с озноба, повышения температуры тела до высоких показателей и появления симптомов общей интоксикации. У 32,7% пациентов заболевание развивалось постепенно, с продромальных явлений и субфебрильной температуры тела.

Ранние клинические симптомы кори и ИМ приведены в табл. 2.

Во всех случаях корь начиналась остро, преимущественно с подъема температуры тела до 38,1–39 °С. Степень пирексии в 80,8% случаев была высокой и в 11,7% отмечалась гиперпирексия.

У всех больных корью с первых дней болезни наблюдался катаральный синдром продолжительностью 5–8 дней (в среднем – 6,4 дня): сухой мучительный кашель, ринит в 98,3% случаев, боль в горле в 85,0%. Более чем у половины больных (54,2%) в легких выслушивалось жесткое дыхание, у 40% пациентов – рассеянные сухие хрипы. Влажные хрипы были у 5 (4,2%) больных корью, осложненной пневмонией.

У всех пациентов, больных корью, слизистая оболочка ротовой полости была гиперемирована, у 76 (63,3%) больных на слизистой твердого и мягкого неба обнаружена энантема.

Выраженная гиперемия конъюнктив обоих глаз, светобоязнь, резь в глазах, слезотечение зарегистрированы в 37,5% случаев. Характерен внешний вид больного: одутловатое лицо, красные глаза, отечные веки, нос, губы. Пятна Бельского–Филатова–Коплика обнаружены у 67 (55,8%) больных, они сохранялись в течение 2–3 дней, а к моменту появления сыпи исчезали.

Таблица 2. Ранние клинические симптомы, выявленные у больных корью и инфекционным мононуклеозом

Симптом	Корь		Инфекционный мононуклеоз		p
	абс. число (n=120)	M±m (%)	абс. число (n=110)	M±m (%)	
Лихорадка:	120	–	110	–	–
– до 38 °С	9	7,5±4,4	17	15,5±5,6	<0,05
– 38,1–39 °С	97	80,8±3,6	84	76,4±2,9	<0,05
– >39,1 до 40 °С	14	11,7±3,8	9	8,1±4,2	<0,01
Слабость	120	–	110	–	–
Головная боль	98	81,7±5,4	82	74,5±6,3	<0,05
Снижение аппетита	83	69,2±7,4	68	61,8±6,9	–
Боль в горле	102	85,0±4,9	89	74,1±3,9	<0,05
Гиперемия зева	120	–	96	87,2±2,9	<0,01
Сухой кашель	120	–	64	58,2±1,3	<0,001
Насморк, заложенность носа	118	98,3±2,2	15	13,6±1,9	<0,001
Конъюнктивит	120	–	34	30,9±2,1	<0,001
Пятна Бельского–Филатова–Коплика	67	55,8±1,4	–	–	–
Энантема	76	63,3±2,4	–	–	–
Экзантема	120	–	32	29,1±2,9	<0,001
Светобоязнь	45	37,5±4,9	–	–	–
Лимфаденопатия	54	45,0±1,9	110	–	<0,001
Жесткое дыхание	65	54,2±4,5	–	–	–
Сухие хрипы	48	40,0±4,5	–	–	–
Влажные хрипы	5	4,2±1,8	–	–	–
Одышка	3	2,5±1,4	–	–	–
Приглушенные тоны сердца	89	74,2±7,2	83	75,5±4,8	>0,05
Гипотензия	52	43,3±4,4	49	44,5±5,6	>0,05
Гепатомегалия	–	–	85	77,3±2,1	–
Спленомегалия	–	–	46	41,8±3,6	–
Желтуха	–	–	13	11,8±1,9	–

Экзантема появлялась у больных на 4–5-й день болезни. У 8 (6,7%) больных среди элементов пятнисто-папулезной сыпи обнаружены единичные геморрагии. Сыпь регрессировала с образованием пигментации на коже. У 54 (45,0%) пациентов выявлено умеренное увеличение (до 1,0 см) периферических лимфатических узлов: углочелюстных, заднешейных.

В периферической крови – лейкопения с незначительным лимфоцитозом (до 40%). У пациентов с пневмонией – умеренный лейкоцитоз.

Клиническая картина ИМ характеризовалась наличием лихорадки: у большинства больных (76,4%) фебрильная, у 15,5% – субфебрильная, а у 8,1% – гиперпиретическая. В среднем продолжительность лихорадки составила 12,8 дня.

Катаральный синдром у пациентов с ИМ был умеренно выражен: сухой кашель – в 58,2% случаев, заложенность носа или затрудненное носовое дыхание – в 13,6%, что имеет значимые отличия от проявлений катарального синдрома у больных корью (см. табл. 2). Слизистая оболочка зева была умеренно гиперемирована, в 83,7% случаев пациенты жаловались на боль и першение в горле.

Одним из характерных симптомов ИМ был острый тонзиллит, выявленный в 94,5% случаев. Нёбные миндалины были увеличены до I–II, реже до III степени. У 21,8% больных на миндалинах отмечен гнойный детрит. Умеренный конъюнк-

тивит – у 30,9% заболевших. У всех пациентов с ИМ была генерализованная лимфаденопатия.

Увеличение размеров печени выявлено в 77,3% случаев, а по данным ультразвукового исследования, увеличение селезенки – в 41,8% случаев. Печень выступала из-под края реберной дуги в среднем на 2,5 см. Желтуха развилась в 11,8% случаев и сопровождалась повышением билирубина в крови от умеренных до высоких показателей (от 50,4 до 110,3 мкмоль/л). Повышение активности печеночных ферментов аланин- и аспартатаминотрансферазы до 2–3 норм было отмечено у половины заболевших (56,4%).

У 29,1% больных ИМ выявлена экзантема. Сыпь имела пятнисто-папулезный (кореподобный) характер, реже была розеолезной или мелкоочечной. Чаще локализовалась на туловище, была необильной, появлялась одномоментно, исчезала без следа через 2–3 дня.

В гемограмме отмечены характерные изменения: лейкоцитоз (до $20,7 \times 10^9/\text{л}$) в 62,7% случаев, умеренная лейкопения – в 14,5%, у остальных больных – нормоцитоз; лимфоцитоз (до 68% лимфоцитов) – в 78,2% случаев; моноцитоз не выявлен. Атипичные мононуклеары (до 36%) были обнаружены в периферической крови у 62 (56,4%) больных.

В ходе анализа клинико-лабораторных показателей ИМ были выделены статистически значимые дифференциально-диагностические критерии, которые необходимо учитывать, в том числе и на догоспитальном этапе.

Основными дифференциально-диагностическими критериями, отличающими ИМ от кори, являются умеренно выраженный катаральный синдром, одновременно появляющаяся необильная экзантема, исчезающая без следа, генерализованная лимфаденопатия, острый тонзиллит, гепатоспленомегалия, желтуха. Лабораторные показатели: повышение билирубина и активности печеночных ферментов в крови, лейкоцитоз, лимфоцитоз, обнаружение мононуклеаров в периферической крови.

Заключение

Выявленные статистически достоверные опорные дифференциально-диагностические критерии кори и ИМ позволяют проводить дифференциальную диагностику между этими заболеваниями, в том числе и на догоспитальном этапе.

Использование дифференциально-диагностических критериев позволит улучшить качество диагностики инфекционных болезней на догоспитальном этапе.

СВЕДЕНИЯ ОБ АВТОРАХ

Черенова Леля Павловна (Lelia P. Cherenova) – кандидат медицинских наук, доцент кафедры инфекционных болезней и эпидемиологии ФГБОУ ВО Астраханский ГМУ Минздрава России, Астрахань, Российская Федерация

E-mail: cherenovalp@mail.ru

<https://orcid.org/0000-0001-9354-870X>

Мирекина Елена Владимировна (Elena V. Mirekina) – кандидат медицинских наук, доцент кафедры инфекционных болезней и эпидемиологии ФГБОУ ВО Астраханский ГМУ Минздрава России, Астрахань, Российская Федерация

E-mail: emirekina@mail.ru

Лисина Ольга Александровна (Olga A. Lisina) – врач-инфекционист, заведующий I отделением ГБУЗ АО «ОИКБ им. А.М. Ничоги», Астрахань, Российская Федерация

E-mail: oikb@astranet.ru

Иргазиева Гулия Куандыковна (Gul'ia K. Kuandykovna) – врач-инфекционист ГБУЗ АО «ОИКБ им. А.М. Ничоги», Астрахань, Российская Федерация

E-mail: oikb@astranet.ru

ЛИТЕРАТУРА

1. Инфекционные болезни: национальное руководство / под ред. Н.Д. Ющука, Ю.Я. Венгерова. Москва : ГЭОТАР-Медиа, 2019. 1104 с. ISBN 978-5-9704-4817-5
2. Учайкин В.Ф., Шамшева О.В. Инфекционные болезни у детей: учебник. Москва : ГЭОТАР-Медиа, 2015. 800 с. ISBN 978-5-9704-3165-8
3. Казанцев А.П., Казанцев В.А. Дифференциальная диагностика инфекционных болезней: руководство для врачей. Москва : Медицинское информационное агентство, 2013. 496 с.
4. Мазанкова Л.Н. Корь у детей // Российский вестник перинатологии и педиатрии. 2012. Т. 57, № 3. С. 49–55.
5. Малашенкова И.К., Дидковский Н.А., Сарсания Ж.Ш., Жарова М.А. и др. Клинические формы хронической Эпштейна–Барр-вирусной инфекции: вопросы диагностики и лечения // Лечащий врач. 2003. № 9. С. 8–10.
6. Мохова О.Г., Поздеева О.С., Канкасова М.Н. Особенности течения инфекционного мононуклеоза у детей // Журнал инфектологии. 2018. Т. 10. № S4-1. С. 106.
7. Махмутов Р.Ф., Бобровицкая А.И., Махмутова А.Р. Клинико-иммунологическая характеристика инфекционного мононуклеоза у детей // Polish Journal of Science. 2019. № 22-2 (22). С. 65–68.
8. Иванова И.А., Понезжева Ж.Б., Козлова М.С., Вдовина Е.Т., Цветкова Н.А. Особенности течения кори у взрослых // Лечащий врач. 2018. № 11. С. 36.
9. Мирекина Е.В., Ярмухамедова Н.А., Галимзянов Х.М., Черенова Л.П. Дифференциальная диагностика крымской геморрагической лихорадки и кори на современном этапе // Инфекционные болезни: новости, мнения, обучение. 2020. Т. 9. № 1. С. 103–108. DOI: <https://doi.org/10.33029/2305-3496-2020-9-1-103-108>
10. Харченко Г.А., Кимирилова О.Г. Клинико-эпидемиологическая характеристика кори в Астраханской области в период 2013–2019 гг. // Российский вестник перинатологии и педиатрии. 2020. Т. 65. № 1. С. 86–93.
11. Письмо Роспотребнадзора от 30.07.2019 № 02/10901-2019-32 «Об эпидемиологической ситуации по кори и краснухе в 2018 году». [Электронный ресурс]. URL: [30.07.2019_02_10901_2019_32_popova_a_yu.pdf](https://www.rospotrebnadzor.gov.ru/press-center/news/30072019_02_10901_2019_32_popova_a_yu.pdf).
12. Жеребцова Н.Ю., Евдокимов В.И., Щибрик Е.В., Чеботарева Т.Я., Мезенцева А.Л. Особенности эпидемиологии кори на современном этапе в Белгородской области // Научные ведомости Белгородского государственного университета. Серия «Медицина. Фармация». 2014. № 4. С. 253–257.
13. Наретя Н.Д., Россошанская Н.В., Филиппова В.И. Анализ вспышки кори на территории Московской области // Инфекция и иммунитет. 2017. № 8. С. 595.
14. Задорожная В.И., Голубовская О.А. Корь в Украине: Необъявленная эпидемия // Клиническая инфектология и паразитология. 2019. Т. 8, № 2. С. 150–157.

REFERENCES

1. Communicable Diseases: National Guidelines. Edited by N.D. Yushchuk, Yu.Ya. Vengerov. Moscow: GEOTAR-Media, 2019: 1104 p. ISBN 978-5-9704-4817-5. (in Russian)
2. Uchaykin V.F., Shamsheva O.V. Infectious diseases in children: textbook. Moscow: GEOTAR-Media, 2015. 800 p. ISBN 978-5-9704-3165-8. (in Russian)
3. Kazantsev A.P., Kazantsev V.A. Differential diagnosis of infectious diseases: a guide for physicians. Moscow: Medical Information Agency. 2013: 496 p. ISBN 978-5-9986-0099-9. (in Russian)
4. Mazankova L.N. Measles in children. Rossiyskiy Vestnik Perinatologii i Peditrii [Russian Bulletin of Perinatology and Pediatrics]. 2012; 57 (3): 49–55. (in Russian)
5. Malashenkova I.K., Didkovskiy N.A., Sarsaniya Zh.Sh., Zharova M.A., et al. Clinical forms of chronic Epstein-Barr viral infection: issues of diagnosis and treatment. Lechashchiy vrach [Attending Physician]. 2003; 9: 8–10. (in Russian)
6. Mokhova O.G., Pozdeeva O.S., Kankasova M.N. Features of the course of infectious mononucleosis in children. Zhurnal infekologii [Journal of Infectology]. 2018; 10 (S4-1): 106. (in Russian)
7. Mahmutov R.F., Bobrovickaja A.I., Mahmutova A.R. Clinical and immunological characteristics of infectious mononucleosis in children. Polish Journal of Science. 2019; 22-2 (22): 65–68. (in Russian)
8. Ivanova I.A., Ponezheva Zh.B., Kozlova M.S., Vdovina E.T., Cvetkova N.A. Features of the course of measles in adults. Lechashchiy vrach [Attending Physician]. 2018; 11: 36. (in Russian)
9. Mirekina E.V., Yarmukhamedova N.A., Galimzyanov H.M., Cherenova L.P. Differential diagnosis of Crimean hemorrhagic fever and measles at the present stage. Infektsionnye bolezni: novosti, mneniya, obucheniye [Infectious Diseases: News, Opinions, Training]. 2020; 9 (1): 103–8. DOI: <https://doi.org/10.33029/2305-3496-2020-9-1-103-108> (in Russian)
10. Kharchenko G.A., Kimirilova O.G. Clinical and epidemiological characteristics of measles in the Astrakhan region in 2013–2019. Rossiyskiy vestnik perinatologii i peditrii [Russian Bulletin of Perinatology and Pediatrics]. 2020; 65 (1): 86–93. DOI: <https://doi.org/10.21508/1027-4065-2020-65-1-86-93> (in Russian)
11. Letter of Rosпотребнадзор dated July 30, 2019 No. 02/10901-2019-32 "On the epidemiological situation of measles and rubella in 2018". Federal Service for Surveillance on Consumer Rights Protection and Human Welfare, 2019. Available at: [30.07.2019_02_10901_2019_32_popova_a_yu.pdf](https://www.rospotrebnadzor.gov.ru/press-center/news/30072019_02_10901_2019_32_popova_a_yu.pdf). (in Russian)
12. Zherebcova N.Yu., Evdokimov V.I., Shhibrik E.V., Chebotareva T.Ya., Mezenцева A.L. Features of the epidemiology of measles at the present stage in the Belgorod region // Scientific bulletin of the Belgorod State University. Series: Medicine. Pharmacy. 2014; 4 (175): 253–7. (in Russian)
13. Naretja N.D., Rossoshanskaja N.V., Filippova V.I. Analysis of measles outbreak on the territory of the Moscow region. Infektsiya i immunitet [Russian Journal of Infection and Immunity]. 2017; (S): 595. (in Russian)
14. Zadorozhnaja V.I., Golubovskaja O.A. Measles in Ukraine: an undeclared epidemic. Klinicheskaya infektsiologiya i parazitologiya [Clinical Infectology and Parasitology]. 2019; 8 (2): 150–7. (in Russian)