

Для цитирования: Кочкина С.О., Гордеев С.С., Петров К.С., Мамедли З.З. Комбинированное лечение операбельного рака прямой кишки с негативными факторами прогноза: проспективное исследование. Сибирский онкологический журнал. 2021; 20(4): 49–56. – doi: 10.21294/1814-4861-2021-20-4-49-56

For citation: Kochkina S.O., Gordeyev S.S., Petrov K.S., Mammedli Z.Z. Combined treatment of operable rectal cancer with negative prognosis factors: a prospective study. Siberian Journal of Oncology. 2021; 20(4): 49–56. – doi: 10.21294/1814-4861-2021-20-4-49-56

КОМБИНИРОВАННОЕ ЛЕЧЕНИЕ ОПЕРАБЕЛЬНОГО РАКА ПРЯМОЙ КИШКИ С НЕГАТИВНЫМИ ФАКТОРАМИ ПРОГНОЗА: ПРОСПЕКТИВНОЕ ИССЛЕДОВАНИЕ

С.О. Кочкина¹, С.С. Гордеев¹, К.С. Петров², З.З. Мамедли¹

ФГБУ «НМИЦ онкологии имени Н.Н. Блохина» Минздрава России, г. Москва, Россия¹

Россия, 115478, г. Москва, Каширское шоссе, 24. E-mail: sofia.kochkina@yandex.ru¹

Сеть медицинских центров «Медскан», г. Москва, Россия²

Россия, 188663, г. Москва, Ленинградское шоссе, 47²

Аннотация

Введение. Неоадъювантная химиотерапия (НАХТ) является потенциальной альтернативой химиолучевой терапии (ХЛТ) у больных раком прямой кишки (РПК) и позволяет провести раннюю профилактику отдаленного метастазирования. **Цель исследования** – изучить безопасность и эффективность НАХТ у больных раком верхне- и среднеампулярного отделов прямой кишки без поражения мезоректальной фасции. **Материал и методы.** В период с 2016 по 2019 г. в пилотное проспективное исследование было включено 136 больных раком верхнеампулярного (cT₁T₂-T₄aN₊M₀, cT₁T₄aN₀M₀) и среднеампулярного (cT₁T₃cN₀M₀, cT₁T₂N₊M₀) отделов прямой кишки. Всем пациентам проводилось 4 курса НАХТ по схеме CapOx. Эффект оценивался на основании МРТ малого таза: при наличии регрессии или стабилизации выполняли хирургическое лечение, при прогрессировании – ХЛТ, затем операцию. После операции всем пациентам планировалось проведение адъювантной химиотерапии до суммарной продолжительности 6 мес. Первичной конечной точкой являлась частота полного лечебного патоморфоза (Mandard TRG 1). Вторичные конечные точки включали частоту прогрессирования заболевания, токсичность (NCI-CTC v.5.0), послеоперационные осложнения (Clavien-Dindo), соблюдение режима химиотерапии и отдаленные результаты лечения. **Результаты.** У 15 из 130 (11 %) пациентов, которым до операции проводилась только НАХТ, диагностирован полный лечебный патоморфоз TRG 1. Полный курс химиотерапии суммарной продолжительностью 6 мес (НАХТ + адъювантная полихимиотерапия (ПХТ)) получили 99 (72,8 %) пациентов. После неоадъювантной химиотерапии 6 (4,3 %) пациентов были направлены на ХЛТ, из них 5 (3,67 %) в связи с локальным прогрессированием по данным МРТ, 1 (0,7 %) в связи с токсичностью III степени на фоне 1 курса ПХТ и невозможностью продолжения химиотерапевтического лечения в запланированном объеме. Лучевая терапия у всех пациентов привела к частичной регрессии опухоли. Системного прогрессирования на фоне ПХТ не отмечено ни у одного пациента. Токсичность III–IV степени была у 7 (5,1 %) пациентов и включала бронхоспазм (n=2, 1,4 %), тромбоцитопению (n=1, 0,7 %), нейтропению (n=1, 0,7 %), периферическую нейропатию (n=1, 0,7 %), кардиотоксичность (n=1, 0,7 %), диарею (n=1, 0,7 %). У 1 (0,7 %) пациентки отмечена токсичность V степени (острый инфаркт миокарда). Резекция R0 выполнена во всех случаях. Послеоперационные осложнения IIIA степени встречались у 6 (4,4 %) пациентов, IIIB – у 5 (3,7 %), V степени (смерть) – у 1 (0,7 %) пациента из-за сепсиса на фоне послеоперационной пневмонии. Частота несостоятельности анастомоза составила 3,6 % (n=5). Медиана наблюдения – 31,4 мес, общая выживаемость и безрецидивная выживаемость – 94 и 92,8 % соответственно. **Заключение.** Неоадъювантная химиотерапия является перспективным вариантом лечения больных раком прямой кишки с негативными прогностическими факторами.

Ключевые слова: рак прямой кишки, неоадъювантная химиотерапия, химиолучевая терапия, факторы прогноза, токсичность, общая выживаемость, безрецидивная выживаемость.

COMBINED TREATMENT OF OPERABLE RECTAL CANCER WITH NEGATIVE PROGNOSIS FACTORS: A PROSPECTIVE STUDY

S.O. Kochkina¹, S.S. Gordeyev¹, K.S. Petrov², Z.Z. Mammedli¹

N.N. Blokhin National Medical Research Center of Oncology, Ministry of Health of Russia, Moscow, Russia¹

24, Kashirskoye shosse, 115478, Moscow, Russia. E-mail: sofia.kochkina@yandex.ru¹

Medical Centers «Medskan», Moscow, Russia²

47, Leningradskoe shosse, 188663, Moscow, Russia²

Abstract

Introduction. Neoadjuvant chemotherapy (NACT) is a potential alternative to chemoradiation therapy (CRT) for rectal cancer and may allow early prevention of distant metastasis. **Objective:** to study the safety and efficacy of NACT for patients with rectal cancer without damage to the mesorectal fascia. **Material and Methods.** From 2016 to 2019, patients with cancer of the upper ampullar (cmrT2-T4aN+M0, cmrT4aN0M0), medium ampullar (cmrT3cN0M0, cmrT2N+M0) rectal regions were included in the pilot prospective study. All patients underwent NACT according to the CapOx 4 scheme. Evaluation of the effect was carried out on the basis of MRI of the small pelvis. In the case of regression or stabilization, surgery was performed, and in the case of progression, CRT was followed by surgery. After surgery, all patients were scheduled for adjuvant chemotherapy for a total duration of 6 months. The primary endpoint was the rate of pathological complete response (Mandard TRG 1). Secondary endpoints included disease progression, toxicity (NCI-CTC v. 5.0), postoperative complications (Clavien-Dindo), chemotherapy regimen, and long-term treatment outcomes. **Results.** 136 patients were included into the study. Of 130 (11 %) patients, who underwent only NACT prior to surgery, 15 had pathological complete response. 99 patients (72.8 %) received a full course of chemotherapy for 6 months (NACT + adjuvant PCT). 6 (4.3 %) patients after neoadjuvant chemotherapy were treated with CRT, 5 (3.67 %) of them due to local progression according to MRI data, 1 (0.7 %) due to grade 3 toxicity during 1 course of PCT and inability to continue chemotherapy treatment plan. Radiation therapy resulted in partial tumor regression in all patients. Systemic progression was not observed in any patient. Grade III–IV toxicity was observed in 7 (5.1 %) patients, including bronchospasm (n=2, 1.4 %), thrombocytopenia (n=1, 0.7 %), neutropenia (n=1, 0.7 %), peripheral neuropathy (n=1, 0.7 %), cardiotoxicity (n=1, 0.7 %), diarrhea (n=1, 0.7 %). Grade V toxicity (acute myocardial infarction) was observed in 1 (0.7 %) patient. R0 resection was performed in all cases. Grade IIIA postoperative complications occurred in 6 (4.4 %) patients, IIIB complications in 5 (3.7 %) patients, and death due to sepsis after postoperative pneumonia in 1 (0.7 %) patient. The frequency of anastomotic leak was 3.6 % (n=5). The median follow-up was 31.4 months, the overall survival (OS) and disease-free survival (DFS) rates were 94 % and 92.8 %. **Conclusion.** Neoadjuvant chemotherapy is a promising treatment option for rectal cancer patients with negative prognostic factors.

Key words: rectal cancer, neoadjuvant chemotherapy, chemoradiation therapy, prognostic factors, toxicity, overall survival, disease-free survival.

Введение

Предоперационная химиолучевая терапия (ХЛТ) показана большинству больных раком среднеампулярного отдела прямой кишки и большим местнораспространенным раком верхнеампулярного отдела прямой кишки [1–3]. Несмотря на улучшение локорегионарного контроля, такая стратегия не приводит к значимому повышению общей выживаемости [4, 5]. В то же время ХЛТ может сопровождаться рядом хронических лучевых реакций. У пациентов после низких резекций прямой кишки, получивших такое лечение, выше частота повторных операций, стойких нарушений работы мочеполовой системы: дисфункции сфинктера, недержание мочи, нарушения сексуальной функции. Кроме того, у больных, получавших химиолучевую терапию, выше риск развития метастатических опухолей [6, 7].

Развитие современных технологий предоперационной диагностики позволяет использовать селективный подход к назначению предоперационной ХЛТ. Широко обсуждается возможность ограничения показаний к ХЛТ, в том числе у пациентов с поражением мезоректальных лимфатических узлов, но отсутствием поражения циркулярной границы резекции [8, 9]. При качественном дооперационном МРТ-стадировании можно более обоснованно проводить селекцию больных с потенциально высоким риском вовлечения границ резекции и выбрать кандидатов для хирургического лечения. Частота локальных рецидивов при селекции пациентов группы промежуточного риска без поражения циркулярной границы резекции, по данным F. Taylor et al., может составлять всего 3,3 % без предоперационного лечения [10]. Данные этих исследований послужили причиной выделе-

ния чисто хирургического лечения как возможной опции для ряда больных раком средне- и верхнеампулярного отдела прямой кишки в клинических рекомендациях ESMO, AOP и NCCN [1, 3, 8].

Однако даже при возможности выполнения резекций в объеме R0 прогрессирование рака после радикального лечения остается актуальной и нерешенной проблемой [11]. Кроме того, данные о возможности ограничения использования ХЛТ взяты из исследований с высоким качеством и двойным контролем заключений МРТ. Вопрос о воспроизводимости этих результатов в широкой клинической практике остается открытым.

Основанием для разработки новой схемы лечения послужили данные исследований о применении неoadьювантной химиотерапии (НАХТ). Частота достижения полного морфологического ответа на лечение после предоперационной химиотерапии (ХТ) (7,3–25 %) незначительно уступает аналогичным показателям после ХЛТ [12–15]. Вопрос о том, может ли НАХТ обеспечить дополнительный локальный и системный контроль и сделать безопасным отказ от использования ХЛТ у больных раком прямой кишки группы промежуточного риска, остается открытым.

Цель исследования – изучение безопасности и эффективности НАХТ у больных раком верхне- и среднеампулярного отделов прямой кишки без поражения мезоректальной фасции.

Материал и методы

В период с 2016 по 2019 г. в пилотное проспективное исследование были включены больные раком (гистологически подтвержденная аденокарцинома) верхнеампулярного T4aN0M0, T2–3N+M0 и среднеампулярного отделов прямой кишки T3cN0M0, T2/N+M0, CRM-. Все пациенты дали письменное информированное согласие до начала исследования.

Критериями исключения были: возраст старше 80 лет, предшествующая химио- или лучевая терапия, наличие отдаленных метастазов, первично-множественный синхронный или метакронный рак, беременность и лактация, индивидуальная непереносимость компонентов лечения, наличие клинически значимых сопутствующих заболеваний, потенциально требующих изменения плана лечения, ECOG>2.

Всем пациентам проводилось 4 курса неoadьювантной химиотерапии с последующей оценкой эффекта по данным МРТ. При регрессии опухоли или стабилизации проводили хирургическое лечение и в последующем 4 курса адьювантной химиотерапии CapOx. При локальном прогрессировании – курс химиолучевой терапии, операцию, после операции – 2 курса химиотерапии CapOx (число курсов в адьювантном режиме редуцировано ввиду наличия химиотерапевтического компонента лечения в период лучевой терапии).

Основным оцениваемым параметром была частота достижения полного морфологического ответа (pCR). При возможности достижения частоты pCR выше 10 % планировалось продолжить изучение НАХТ в рамках рандомизированного клинического исследования III фазы.

Дополнительными оцениваемыми параметрами были: частота осложнений НАХТ (NCI-CTCAE v.5.0), частота R0 резекций, частота послеоперационных осложнений (Clavien-Dindo), частота проведения химиотерапии в полном объеме (8 курсов CapOx), частота рецидивов, метастазов, 2-летняя общая и безрецидивная выживаемость.

Всем больным перед началом лечения проводили обследование в объеме пальцевого ректального исследования, ректоскопии, компьютерной томографии (КТ) грудной клетки и КТ брюшной полости с внутривенным контрастированием, МРТ малого таза, колоноскопии и определения экспрессии раково-эмбрионального антигена. Для определения стадии заболевания использовали TNM-классификацию (UICC) 7-го пересмотра. Локализацию опухоли определяли с помощью ригидной ректоскопии. Радикальные сфинктеросохраняющие операции выполняли в разном объеме в зависимости от локализации опухоли в прямой кишке. МРТ малого таза повторяли после НАХТ и после ХЛТ, в случае ее проведения.

Всем пациентам проводилось 4 курса НАХТ по схеме: оксалиплатин (130 мг/м²) в 1-й день, капецитабин перорально в дозе 2000 мг/м²/день, разделен на две суточные дозы в течение 14 дней, а затем 7 дней перерыв. При регрессии опухоли по данным МРТ не менее чем на 20 % выполняли хирургическое лечение через 2–4 нед. При регрессии опухоли менее 20 % или локальном прогрессировании проводили курс ХЛТ (РОД 2 Гр, СОД 50 Гр на фоне химиотерапии капецитабином 825 мг/м² два раза в сут *per os* в дни лучевой терапии), затем хирургическое лечение через 8–12 нед.

Хирургический доступ (открытый или лапароскопический) определялся оперирующим хирургом, объем операции (тотальная или парциальная мезоректумэктомия) исходя из локализации опухоли. Послеоперационную химиотерапию начинали через 8 нед после операции. Проводили химиотерапию CapOx до общей продолжительности 6 мес (дополнительно 4 курса после НАХТ или 2 курса после НАХТ и ХЛТ).

Контрольные обследования проводили каждые 3 мес. Всякий раз выполняли клинический осмотр, УЗИ брюшной полости и РЭА. Дважды в год выполняли КТ грудной и брюшной полости с внутривенным контрастированием, МРТ малого таза и ежегодно колоноскопию.

Для расчета отдаленных результатов лечения использовали программу SPSS (IBM SPSS Statistics for Macintosh, version 23.0, IBM Corp, Armonk, NY). Показатели общей выживаемости считали со

Таблица 1/ Table 1

Общая характеристика исследуемой группы
General characteristics of the study group

Характеристика/ Characteristics	Количество больных/ Number of patients
Пол/Gender	
Мужской/Male	67 (49,3 %)
Женский/Female	69 (50,7 %)
ECOG	
0	109 (80,1 %)
1	25 (18,4 %)
2	2 (1,5 %)
Локализация/Localization	
Верхнеампулярный отдел/ Upper-ampullar region	54 (39,7 %)
Среднеампулярный отдел/ Medium-ampullar region	82 (60,3 %)
cT	
2	15 (11,0 %)
3a	11 (8,1 %)
3b	41 (30,1 %)
3c	10 (7,4 %)
4a	59 (43,4 %)
cN	
0	27 (19,9 %)
1	63 (46,3 %)
2	39 (28,7 %)

дня начала лечения до даты последнего посещения или смерти. Оценку выбывшим из-под наблюдения пациентам давали по дате их последнего визита. Время до прогрессирования определяли от даты начала лечения до даты прогрессирования/смерти больного либо даты последней явки пациента. Выживаемость анализировали в соответствии с методом Каплана–Майера.

Результаты

В исследование были включены 136 пациентов (табл. 1). Всего было 67 мужчин и 69 женщин, средний возраст составлял 59,3 года (28–85 лет). Все 4 курса НАХТ завершили 129 (94,9 %) пациентов. В связи с осложнениями III степени и выше 5 (3,7 %) пациентам проведено менее 4 курсов НАХТ. Из них 3 (2,2 %) – 3 курса полихимиотерапии (ПХТ), в дальнейшем проведена оценка эффекта и хирургическое лечение или ХЛТ, 2 – по 1 курсу ПХТ (из них 1 пациенту с локализацией опухоли в верхнеампулярном отделе прямой кишки выполнена операция, второму – ХЛТ). В связи с прогрессированием на фоне НАХТ 5 (3,67 %) пациентам выполнена ХЛТ.

Токсичность при НАХТ наблюдалась в 50 (37,7 %) случаях (табл. 2). Частота осложнений III–IV степени составила 5 (3,7 %), 1 (0,7 %) пациентка погибла от острого инфаркта миокарда на фоне НАХТ. Химиотерапию без изменений (4 курса до операции, 4 – после) завершили 99 паци-

ентов (72,8 %). Не смогли получить адъювантную химиотерапию по различным причинам 29 (21,3 %) пациентов. Остальным 8 (5,9 %) провели менее 4 курсов адъювантной ПХТ из-за токсичности III степени.

После проведения НАХТ снижение клинической стадии T – у 37 (28 %) пациентов, увеличение стадии T отмечено у 4 (3 %) пациентов (табл. 3). После НАХТ снижение клинической стадии N отмечено в 62 (47 %), увеличение клинической стадии N – в 5 (3,8 %) случаях (табл. 4).

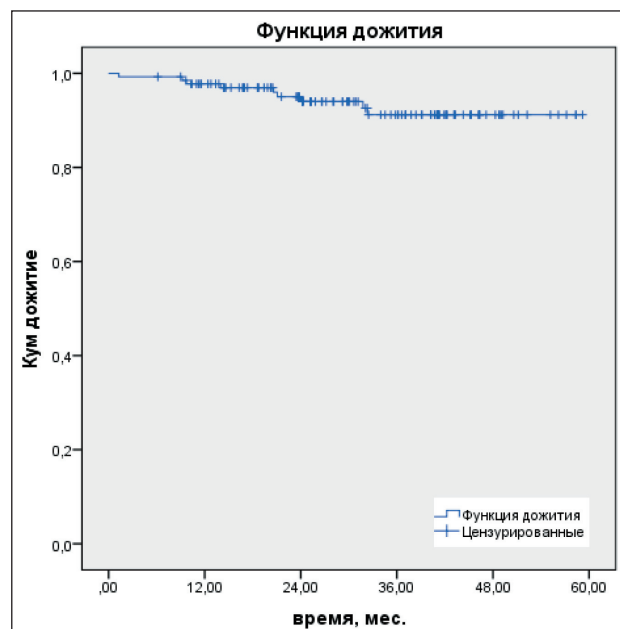


Рис. 1. Общая 2-летняя выживаемость
Fig. 1. Overall 2-year survival

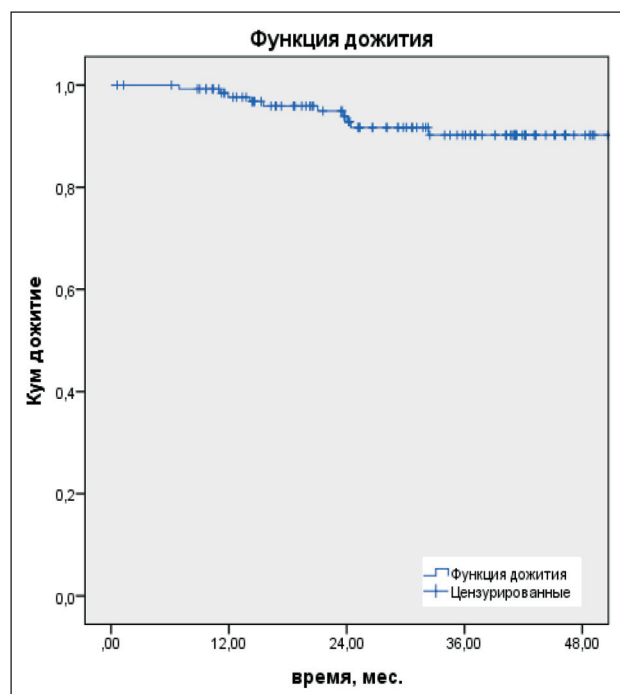


Рис. 2. Безрецидивная 2-летняя выживаемость
Fig. 2. Recurrence-free 2-year survival

Таблица 2/Table 2

**Осложнения химиотерапии
Complications of chemotherapy**

Токсичность/ Toxicity	Степень/Grade		Всего/Total
	I-II	III-IV	
Максимальная зарегистрированная токсичность/ Maximum toxicity	43 (32,6 %)	7 (5,1 %)	50 (37,7 %)
Тошнота/Nausea	33 (24,2 %)	–	33 (24,2 %)
Диарея/Diarrhea	15 (11 %)	1 (0,7 %)	16 (11,7 %)
Рвота/Vomiting	9 (6,6 %)	–	9 (6,6 %)
Лейкопения/Leukopenia	6 (4,4 %)	–	6 (4,4 %)
Нейтропения/Neutropenia	6 (4,4 %)	1 (0,7 %)	6 (4,4 %)
Тромбоцитопения/Thrombocytopenia	9 (6,6 %)	1 (0,7 %)	10 (7,3 %)
Периферическая нейропатия/Peripheral neuropathy	12 (8,8 %)	1 (0,7 %)	13 (9,5 %)
Кардиотоксичность/Cardiotoxicity	–	1 (0,7 %)	1 (0,7 %)

Таблица 3/Table 3

**Клиническая стадия T до и после проведения НАХТ
Clinical stage T before and after NACT**

Стадия/Stage	mrT	Снижение стадии ymrT/ Decrease in ymrT stage	Увеличение стадии ymrT/ Increase in ymrT stage	Ymr T0
T2	15 (100 %)	1 (6,7 %)	0	0
T3a	11 (100 %)	6 (54,6 %)	0	1 (9,1 %)
T3b	41 (100 %)	14(34,2 %)	4 (9,8 %)	4 (9,8 %)
T3c	10 (100 %)	6 (60 %)	0	0
T4a	59 (43 %)	10 (17 %)	0	0

Таблица 4/Table 4

**Клиническая стадия N до и после проведения НАХТ
Clinical stage N before and after NACT**

Стадия/Stage	mrN	Снижение стадии ymrN/ Decrease in the ymrT stage	Увеличение стадии ymrN/ Increase in ymrT stage	Ymr N0
N0	22 (100 %)	–	2 (7,4 %)	25(92,6%)
N+	108 (100 %)	62 (47 %)	3 (4,8%)	45 (34 %)

Таблица 5/Table 5

**Послеоперационные осложнения (Clavien–Dindo)
Postoperative complications (Clavien–Dindo)**

Осложнение/Complications	Количество больных/Number of patients
Grade I	4 (2,9 %)
Grade II	8 (5,9 %)
Grade IIIa	6 (4,4 %)
Grade IIIb	5 (3,7 %)
Grade V	1 (0,7 %)

Сфинктеросохраняющие операции выполнены всем больным. Из 135 пациентов у 11 (8,1 %) возникли послеоперационные осложнения III степени, в том числе у 6 (4,4 %) больных – IIIA степени, у 5 (3,7 %) – IIIB степени, из них несостоятельность анастомоза наблюдалась у 5 (3,6 %) пациентов. Другими распространенными послеоперационными осложнениями были атония мочевого пузыря, раневые инфекции (табл. 5).

Резекция R0 выполнена во всех случаях. Лечебный патоморфоз был оценен в подгруппе пациентов, которые получали только НАХТ, –

130 пациентов. У 15 пациентов из 130 (11,0 %) наблюдался полный лечебный патоморфоз TRG1. У 14 (10,3 %) пациентов не отмечено признаков регрессии опухоли TRG5.

Медиана наблюдения всех пациентов составила 31,4 мес, частота прогрессирования составила 11 (8,1 %). У 2 (1,5 %) пациентов отмечен местный рецидив, отдаленные метастазы – у 12 (8,8 %) больных. Показатели 2-летней общей и безрецидивной выживаемости составили 94 и 92,8 % соответственно (рис. 1, 2).

Обсуждение

В нашем проспективном исследовании мы оценивали эффективность и безопасность ПХТ по схеме CapOx как в неoadъювантном, так и в адъювантном режимах у больных раком прямой кишки с негативными факторами прогноза без поражения мезоректальной фасции. Эти пациенты являлись потенциальными кандидатами на адъювантную химиотерапию, если стадия сT4 или cN+ будет подтверждена морфологически. Показатель полного лечебного патоморфоза в нашем исследовании (11 %) оказался ниже по сравнению с рядом других исследований, где применялась неoadъювантная химиотерапия по схеме CapOx: в исследовании CORONA I – 12,2 % [16], GEMCAD 0801 – 15 % [15]. Однако этот показатель выше, чем в исследовании J. Nishimura et al., 2014 г. (4,3 %), где проводилась неoadъювантная ПХТ по схеме CapOx с бевацизумабом, и в исследовании 2018 г., в котором проводилась ПХТ по схеме CapOx, – 7,3 % [17–19].

Одним из важных оцениваемых параметров была частота завершения полного курса ХТ. Полный цикл адъювантной ПХТ преимущественно за счет переноса части адъювантной химиотерапии (4 курса) в неoadъювантный режим получили 99 (72,8 %) пациентов. В работе T. Kamiya et al. [16] при аналогичной схеме лечения (4 курса ПХТ по схеме CapOx до операции и 4 курса после) частота завершения лечения в группе НАХТ составила 90,3 %. Однако при адъювантной ХТ этот показатель снижался до 51,7 %. По данным K. Danno et al., частота завершения лечения адъювантной ПХТ по схеме CapOx у больных раком толстой кишки III стадии составила 84,7 % при 4 курсах и 48,4 % при 8 курсах ПХТ. Таким образом, перенос адъювантной химиотерапии в предоперационный период может значительно повысить приверженность пациентов к лечению и, таким образом, повлиять на его отдаленные результаты. В нашей работе 2-летняя безрецидивная выживаемость и общая выживаемость составили 92,8 и 94 % соответственно. Эти показатели выше, чем в клиническом исследовании II фазы J. Nishimura et al., где показатели равнялись 71,6 и 92,7 % соответственно [18]. Однако D. Schrag et al. продемонстрировали показатели 4-летней общей выживаемости и безрецидивной выживаемости, равные 91 и 84 %,

при медиане наблюдения 53 мес, что превосходит медиану наблюдения в нашем исследовании – 31,4 мес [14].

В нашем исследовании частота нежелательных явлений была невысокой для неoadъювантной ПХТ. Наиболее частыми побочными эффектами были тошнота (25 %), диарея (11,7 %), периферическая нейропатия (9,5 %), тромбоцитопения (7,3 %). По данным J. Nishimura et al. [18], частота периферической нейропатии составила 47,6 и 51,4 % при неoadъювантной и адъювантной ПХТ, ладонно-подошвенного синдрома – 19,0 и 5,7 % соответственно. Ни у одного пациента не было токсичности IV степени. Токсичность III степени наблюдалась у 5 (3,7 %) пациентов, из них бронхоспазм – у 2 (1,4 %), тромбоцитопения – у 1 (0,7 %), периферическая нейропатия – у 1 (0,7 %), кардиотоксичность – у 1 (0,7 %), что значительно ниже, чем в аналогичных исследованиях, – 23,3–50 % [15, 16, 19, 20].

Наше исследование является одним из самых крупных исследований по изучению эффективности и безопасности применения НАХТ при раке прямой кишки без использования лучевой терапии. Преимуществом являются строгие критерии отбора пациентов, селекция пациентов, включенных в исследование. Отказ от рутинного назначения лучевой терапии помогает избежать ее возможных побочных действий и, по данным ряда исследований, не ухудшает показатели общей выживаемости [4, 5]. Недостатками нашего исследования является отсутствие группы сравнения, а также отсутствие независимого пересмотра МРТ органов малого таза. Благодаря неoadъювантной полихимиотерапии достигается высокая частота завершения адъювантного лечения, отсутствие поздних осложнений лучевой терапии. Таким образом, использование неoadъювантной химиотерапии может не только компенсировать отказ от ХЛТ, но и позволяет провести раннюю профилактику отдаленного метастазирования и обеспечить более высокую частоту соблюдения курса адъювантной химиотерапии.

Полученные результаты позволили начать проспективное рандомизированное клиническое исследование, сравнивающее эти два подхода к лечению (NCT04134897).

ЛИТЕРАТУРА/REFERENCES

1. Ассоциация онкологов России. Клинические рекомендации по лечению рака прямой кишки. 2020. 78 с. [Association of Oncologists of Russia. Clinical practice guidelines for the treatment of rectal cancer. 2020. 78 p. (in Russian)].
2. Abraha I., Aristei C., Palumbo I., Lupattelli M., Trastulli S., Cirocchi R., De Florio R., Valentini V. Preoperative radiotherapy and curative surgery for the management of localised rectal carcinoma. Cochrane Database Syst Rev. 2018 Oct 3; 10(10): CD002102. doi: 10.1002/14651858.CD002102.pub3.
3. NCCN Guidelines. Rectal cancer. 2020; 12.
4. Sebag-Montefiore D., Stephens R.J., Steele R., Monson J., Grieve R., Khanna S., Quirke P., Couture J., de Metz C., Myint A.S., Bessell E., Griffiths G., Thompson L.C., Parmar M. Preoperative radiotherapy

versus selective postoperative chemoradiotherapy in patients with rectal cancer (MRC CR07 and NCIC-CTG C016): a multicentre, randomised trial. Lancet. 2009 Mar 7; 373(9666): 811–20. doi: 10.1016/S0140-6736(09)60484-0.

5. Kapiteijn E., Marijnen C.A., Nagtegaal I.D., Putter H., Steup W.H., Wiggers T., Rutten H.J., Pahlman L., Glimelius B., van Krieken J.H., Leer J.W., van de Velde C.J.; Dutch Colorectal Cancer Group. Preoperative radiotherapy combined with total mesorectal excision for resectable rectal cancer. N Engl J Med. 2001 Aug 30; 345(9): 638–46. doi: 10.1056/NEJMoa010580.

6. Knowles G., Haigh R., McLean C., Phillips H.A., Dunlop M.G., Din F.V. Long term effect of surgery and radiotherapy for colorectal cancer on defecatory function and quality of life. Eur J Oncol Nurs. 2013 Oct; 17(5): 570–7. doi: 10.1016/j.ejon.2013.01.010.

7. Wiltink L.M., Chen T.Y., Nout R.A., Kranenbarg E.M., Fiocco M., Laurberg S., van de Velde C.J., Marijnen C.A. Health-related quality of life 14 years after preoperative short-term radiotherapy and total mesorectal excision for rectal cancer: report of a multicenter randomised trial. *Eur J Cancer*. 2014 Sep; 50(14): 2390–8. doi: 10.1016/j.ejca.2014.06.020.
8. Patel U.B., Taylor F., Blomqvist L., George C., Evans H., Tekkis P., Quirke P., Sebag-Montefiore D., Moran B., Heald R., Guthrie A., Bees N., Swift I., Pennert K., Brown G. Magnetic resonance imaging-detected tumor response for locally advanced rectal cancer predicts survival outcomes: MERCURY experience. *J Clin Oncol*. 2011 Oct 1; 29(28): 3753–60. doi: 10.1200/JCO.2011.34.9068.
9. Park I.J., You Y.N., Agarwal A., Skibber J.M., Rodriguez-Bigas M.A., Eng C., Feig B.W., Das P., Krishnan S., Crane C.H., Hu C.Y., Chang G.J. Neoadjuvant treatment response as an early response indicator for patients with rectal cancer. *J Clin Oncol*. 2012 May; 30(15): 1770–6. doi: 10.1200/JCO.2011.39.7901.
10. Taylor F.G., Quirke P., Heald R.J., Moran B., Blomqvist L., Swift I., Sebag-Montefiore D.J., Tekkis P., Brown G.; MERCURY study group. Preoperative high-resolution magnetic resonance imaging can identify good prognosis stage I, II, and III rectal cancer best managed by surgery alone: a prospective, multicenter, European study. *Ann Surg*. 2011; 253(4): 711–9. doi: 10.1097/SLA.0b013e31820b8d52.
11. Pantel K., Cote R.J., Fodstad O. Detection and clinical importance of micrometastatic disease. *J Natl Cancer Inst*. 1999 Jul 7; 91(13): 1113–24. doi: 10.1093/jnci/91.13.1113.
12. Nishimura J., Hasegawa J., Kato T., Yoshioka S., Noura S., Kagawa Y., Yasui M., Ikenaga M., Murata K., Hata T., Matsuda C., Mizushima T., Yamamoto H., Doki Y., Mori M.; Clinical Study Group of Osaka University (CSGO) Colorectal Group. Phase II trial of capecitabine plus oxaliplatin (CAPOX) as perioperative therapy for locally advanced rectal cancer. *Cancer Chemother Pharmacol*. 2018 Oct; 82(4): 707–716. doi: 10.1007/s00280-018-3663-z.
13. Cercek A., Weiser M.R., Goodman K.A., Reidy D.L., Wong W.D., Guillem J.G., Saltz L. Complete pathologic response in the primary of rectal or colon cancer treated with FOLFOX without radiation. *J Clin Oncol*. 2010; 28(15_suppl): 3649–3649. doi: 10.1200/jco.2010.28.15_suppl.3649.
14. Schrag D., Weiser M.R., Goodman K.A., Gonen M., Hollywood E., Cercek A., Reidy-Lagunes D.L., Gollub M.J., Shia J., Guillem J.G., Temple L.K., Paty P.B., Saltz L.B. Neoadjuvant chemotherapy without routine use of radiation therapy for patients with locally advanced rectal cancer: a pilot trial. *J Clin Oncol*. 2014; 32(6): 513–8. doi: 10.1200/JCO.2013.51.7904.
15. Fernandez-Martos C., Estevan R., Salud A., Pericay C., Gallen M., Sierra E., Brown G. Neoadjuvant capecitabine, oxaliplatin, and bevacizumab (CAPOX-B) in intermediate-risk rectal cancer (RC) patients defined by magnetic resonance (MR): GEMCAD 0801 trial. *J Clin Oncol*. 2012; 30(15_suppl): 3586–3586. doi: 10.1200/jco.2012.30.15_suppl.3586.
16. Kamiya T., Uehara K., Nakayama G., Ishigure K., Kobayashi S., Hiramatsu K., Nakayama H., Yamashita K., Sakamoto E., Tojima Y., Kawai S., Koderu Y., Nagino M.; Nagoya Surgical Oncology Group and the Chubu Clinical Oncology Group. Early results of multicenter phase II trial of perioperative oxaliplatin and capecitabine without radiotherapy for high-risk rectal cancer: CORONA I study. *Eur J Surg Oncol*. 2016; 42(6): 829–35. doi: 10.1016/j.ejso.2016.02.014.
17. Danno K., Hata T., Tamai K., Fujie Y., Ide Y., Kim H.M., Ohnishi T., Morita S., Yoshioka S., Kudo T., Nishimura J., Matsuda C., Akamatsu H., Mizushima T., Nezu R., Doki Y., Mori M.; Multi-Center Clinical Study Group of Osaka; Colorectal Cancer Treatment Group (MCSGO). Interim analysis of a phase II trial evaluating the safety and efficacy of capecitabine plus oxaliplatin (XELOX) as adjuvant therapy in Japanese patients with operated stage III colon cancer. *Cancer Chemother Pharmacol*. 2017 Oct; 80(4): 777–785. doi: 10.1007/s00280-017-3419-1.
18. Nishimura J., Hasegawa J., Kato T., Yoshioka S., Noura S., Kagawa Y., Yasui M., Ikenaga M., Murata K., Hata T., Matsuda C., Mizushima T., Yamamoto H., Doki Y., Mori M.; Clinical Study Group of Osaka University (CSGO) Colorectal Group. Phase II trial of capecitabine plus oxaliplatin (CAPOX) as perioperative therapy for locally advanced rectal cancer. *Cancer Chemother Pharmacol*. 2018 Oct; 82(4): 707–716. doi: 10.1007/s00280-018-3663-z.
19. Hasegawa J., Nishimura J., Mizushima T., Miyake Y., Kim H.M., Takemoto H., Tamagawa H., Noura S., Fujii M., Fujie Y., Kato T., Miwa H., Takemasa I., Ikeda M., Yamamoto H., Sekimoto M., Nezu R., Doki Y., Mori M. Neoadjuvant capecitabine and oxaliplatin (XELOX) combined with bevacizumab for high-risk localized rectal cancer. *Cancer Chemother Pharmacol*. 2014 May; 73(5): 1079–87. doi: 10.1007/s00280-014-2417-9.
20. Deng Y., Chi P., Lan P., Wang L., Chen W., Cui L., Chen D., Cao J., Wei H., Peng X., Huang Z., Cai G., Zhao R., Huang Z., Xu L., Zhou H., Wei Y., Zhang H., Zheng J., Huang Y., Zhou Z., Cai Y., Kang L., Huang M., Peng J., Ren D., Wang J. Modified FOLFOX6 With or Without Radiation Versus Fluorouracil and Leucovorin With Radiation in Neoadjuvant Treatment of Locally Advanced Rectal Cancer: Initial Results of the Chinese FOWARC Multicenter, Open-Label, Randomized Three-Arm Phase III Trial. *J Clin Oncol*. 2016 Sep 20; 34(27): 3300–7. doi: 10.1200/JCO.2016.66.6198.

Поступила/Received 12.08.2020
Принята в печать/Accepted 15.10.2020

СВЕДЕНИЯ ОБ АВТОРАХ

- Кочкина Софья Олеговна**, аспирант отделения хирургического № 3, ФГБУ «НМИЦ онкологии им. Н.Н. Блохина» Минздрава России (г. Москва, Россия). E-mail: sofia.kochkina@yandex.ru. SPIN-код: 3015-0877. ORCID: 0000-0002-9042-942X.
- Гордеев Сергей Сергеевич**, кандидат медицинских наук, врач-онколог отделения хирургического № 3, ФГБУ «НМИЦ онкологии им. Н.Н. Блохина» Минздрава России (г. Москва, Россия). SPIN-код: 6577-5540. AuthorID (РИНЦ): 841348. ORCID: 0000-0002-9303-8379.
- Петров Кирилл Сергеевич**, кандидат медицинских наук, главный рентгенолог «Медскан» (г. Москва, Россия). ORCID: 0000-0002-0997-7825.
- Мамедли Заман Заурович**, кандидат медицинских наук, заведующий отделением хирургическим № 3, ФГБУ «НМИЦ онкологии им. Н.Н. Блохина» Минздрава России (г. Москва, Россия). SPIN-код: 8124-4255. AuthorID (РИНЦ): 802783. ORCID: 0000-0002-9289-1247.

ВКЛАД АВТОРОВ

- Кочкина Софья Олеговна**: разработка концепции научной работы, статистическая обработка, составление черновика рукописи.
- Гордеев Сергей Сергеевич**: анализ научной работы, критический пересмотр с внесением ценного интеллектуального содержания.
- Петров Кирилл Сергеевич**: анализ научной работы, критический пересмотр с внесением ценного интеллектуального содержания.
- Мамедли Заман Заурович**: критический пересмотр с внесением ценного интеллектуального содержания.

Финансирование

Это исследование не потребовало дополнительного финансирования.

Конфликт интересов

Авторы объявляют, что у них нет конфликта интересов.

ABOUT THE AUTHORS

Sofia O. Kochkina, MD, Postgraduate, Surgery Department № 3, N.N. Blokhin Russian Cancer Research Center of the Ministry of Health of the Russian Federation (Moscow, Russia). E-mail: sofia.kochkina@yandex.ru. ORCID: 0000-0002-9042-942X.

Sergey S. Gordeev, MD, PhD, Surgery Department № 3, N.N. Blokhin Russian Cancer Research Center of the Ministry of Health of the Russian Federation (Moscow, Russia). ORCID: 0000-0002-9303-8379.

Kirill S. Petrov, MD, PhD, Chief Radiologist, «Medskan» (Moscow, Russia). ORCID: 0000-0002-0997-7825.

Zaman Z. Mammedli, MD, PhD, Head of Surgery Department № 3, N.N. Blokhin Russian Cancer Research Center of the Ministry of Health of the Russian Federation (Moscow, Russia). ORCID: 0000-0002-9289-1247.

AUTHOR CONTRIBUTIONS

Sofia O. Kochkina: study conception, statistical data analysis, drafting of the manuscript.

Sergey S. Gordeev: data analysis, critical revision with the introduction of valuable intellectual content.

Kirill S. Petrov: study analysis, critical revision with the introduction of valuable intellectual content.

Zaman Z. Mammedli: critical revision with the introduction of valuable intellectual content.

Funding

This study required no additional funding.

Conflict of interest

The authors declare that they have no conflict of interest.