

Опыт лечения больных атипичными мастоидитами

В.П.Шпотин^{1,2}, В.А.Сайдулаев², Ш.М.Алиев¹,
Д.Р.Фернандо^{1,2}

¹Астраханский государственный
медицинский университет МЗ РФ, Астрахань
²Астраханский филиал Научно-клинический
центр оториноларингологии Федерального
медико-биологического агентства России,
Астрахань

Атипичные мастоидиты отличаются своеобразным клиническим течением, когда классические симптомы со стороны сосцевидного отростка слабо выражены или вовсе отсутствуют. Из-за отсутствия симптомов, характерных для типичного мастоидита, усложняется своевременная диагностика, совершаются диагностические ошибки, затягивается начало адекватного лечения. В статье приводится анализ нескольких клинических случаев атипичных мастоидитов, имитировавших локальные гнойно-воспалительные процессы.

Ключевые слова: верхушечно-шейный мастоидит, зигоматит, сквамит, компьютерная томография.

Experience in Treating Patients with Atypical Mastoiditis

V.P.Shpotin^{1,2}, V.A.Saydulaev², Sh.M.Aliev^{1,2},
D.R.Fernando^{1,2}

¹Astrakhan State Medical University, Astrakhan
²Astrakhan branch of the Scientific Clinical
Center of Otorhinolaryngology of Federal
Medical and Biology Agency of Russia,
Astrakhan

Atypical mastoiditis is characterized by a unique clinical course when classic symptoms of the mastoid are poorly expressed or absent. Due to the lack of symptoms characterizing typical mastoiditis, it is difficult to diagnose atypical mastoiditis in time. These difficulties can cause diagnostic errors and delay the start of the adequate treatment. The article provides the analysis of several clinical cases of atypical mastoiditis imitating local infectious processes.

Key words: apical cervical mastoiditis, zygomatic abscess, Luc's abscess, computed tomography.

Мастоидит относится к интратемпоральным осложнениям средних отитов. Термин мастоидит был впервые использован для обозначения инфекции слизистой оболочки части или всех воздухоносных клеток сосцевидного отростка с наличием или без деструкции кости и тромбоза [1]. В доантибиотиковую эру мастоидит имел широкое распространение [2].

В наши дни благодаря широкому использованию антибиотиков мастоидит встречается значительно реже, а манифестация его клинической картины может быть латентной и атипичной [3]. По данным литературы, мастоидит осложняет течение средних отитов не более чем в 0,15–1% случаев [4].

Особое место среди мастоидитов занимают атипичные мастоидиты. Одним из первых атипичный мастоидит описал F.Bezold. Автором был описан случай абсцесса в височной области с деструкцией скулового отростка [5]. Атипичные формы мастоидита в настоящее время встречаются очень редко, в основном в пожилом возрасте, у пациентов с измененной общей и местной реактивностью, сахарным диабетом, при некротических отитах, нерациональном применении антибиотиков. Чаще атипичные мастоидиты возникают при обширной пневматизации височной кости с развитыми воздухоносными клетками [6].

Соответственно степени и характеру пневматизации сосцевидного отростка (скуловые, угловые, верхушечные, пороговые, перисинуозные, перифациальные, перилабиринтные ячейки сосцевидного отростка) патологический процесс в нем может распространяться на те или иные ячейки с развитием характерных симптомов [7]. Своеобразным течением характеризуются верхушечно-шейные мастоидиты. Прорыв гноя в области верхушки сосцевидного отростка может происходить в области его внутренней или наружной поверхности (мастоидиты Бепольда, Чителли, Муре, Орлеанского) [3, 8, 9]. При поражении пневматизированного скулового отростка возникает зигоматит, который характеризуется болезненностью и инфильтрацией в области скулового отростка височной кости. В зарубежной литературе субпериостальный абсцесс скулового отростка носит название «абсцесс Люка» (Luc's abscess), который в 1900 г. подробно описал ее клинику [10, 11]. Петрозит – наиболее тяжелая форма атипичного мастоидита, при котором в патологический процесс вовлекаются воздухоносные клетки пирамиды височной кости. Для этой формы мастоидита характерен синдром Градениго (гнойное воспаление среднего уха, паралич наружной прямой мышцы глаза, тригеминальная невралгия) [12]. Сквамит также относится к атипичным формам мастоидитов и характеризуется поражением воздухоносных клеток в области чешуи височной кости. Редкая встречаемость данной патологии является причиной поздней диагностики и лечения [13]. Лечение при развитии атипичных форм мастоидита в большинстве случаев хирургическое и направлено на элиминацию гнойного очага с дренированием области абсцесса [14].

В литературе последних лет информация, посвященная атипичным мастоидитам крайне скудна, что и послужило поводом для данной публикации.

С февраля по октябрь 2016 г. в Александро-Маринской областной клинической больнице г. Астрахани пролечено 5 больных атипичными мастоидитами. Возраст госпитализированных варьировал от 46 лет до 61 года (3 женщины, 2 мужчины). У 2 больных диагностирован мастоидит Бепольда, у 2 больных – сквамит, у 1 больного – зигоматит. Пациенты были экстренно госпитализированы в среднем через 12–14 дней после начала заболевания. Во всех случаях заболевание связывалось с перенесенным ранее острым респираторным заболеванием. Трое больных до госпитализации лечились амбулаторно в поликлинике по месту жительства по поводу острого наружного отита (2 человека) и острого среднего отита (1 человек).

Все пациенты предъявляли жалобы на снижение слуха на пораженное ухо. В 2 случаях были жалобы на обильную гнойную otorею и интенсивные боли в ухе. У 2 пациентов отмечалась болезненность при пальпации сосцевидного отростка. В 2 случаях отек распространялся от верхушки сосцевидного отростка до средней трети жевательной мышцы (2 случая абсцесса Бецольда). У одного пациента с абсцессом Бецольда при надавливании на отечные ткани в области шеи из уха выделялось гнойное отделяемое.

Особенностью 3 клинических случаев (2 случая с абсцессом Бецольда и 1 случай с зигоматитом) было отсутствие болезненности при пальпации сосцевидного отростка и мягких тканей шеи, в том числе и в области воспалительных инфильтратов. У этих пациентов был сопутствующий сахарный диабет 2 типа, впервые диагностированный у 2 из них (см. таблицу).

В случаях со сквамифом сверху от ушной раковины имелся объемный болезненный инфильтрат с флюктуацией в центре. У больной с зигоматитом безболезненный инфильтрат с флюктуацией в центре локализовался спереди и сверху от ушной раковины, имелся выраженный отек век на стороне поражения.

При отоскопической картине во всех случаях барабанная перепонка была гиперемирована, дефект ее в натянутой части был только в 2 случаях. Нависание задне-верхней стенки наружного слухового прохода в костной его части (симптом Schwartz) наблюдалось в 3 случаях. По данным компьютерной томографии во всех случаях были выявлены деструктивные изменения в клетках сосцевидного отростка и кортикальном его слое (рис. 1).

У одного больного со сквамифом в области чешуи височной кости была выявлена деструкция кости с разрушением мозговой стенки и эпидуральным распространением патологического субстрата, а также деструкция перисинуозных воздухоносных клеток.

Экстренную операцию проводили под интубационным наркозом заушным доступом в объеме антростоидотомии с удалением патологически измененных тканей. В случаях с абсцессом Бецольда разрез был продолжен книзу до верхней трети жевательной мышцы с резекцией верхушки сосцевидного отростка. В случаях со сквамифом и зигоматитом разрез был выполнен в проекции инфильтрата с дренированием области абсцесса. В 1 случае интраоперационно был обнаружен и опорожнен эпидуральный абсцесс. Послеоперационные раны ушивались послойно с установкой трубчатых дренажей в антростоидальную полость и в дополнительно образовавшиеся полости (в чешуе височной кости, в области скулового отростка височной кости). При осмотре перед выпиской во всех случаях наблюдалось заживление ран первичным натяжением, отоскопическая картина нормализовалась. Слух восстановился до нормы у всех пациентов.

Ниже приводим клинические наблюдения больных атипичными мастоидитами:

Клиническое наблюдение 1. Пациентка С., 1955 г. р., госпитализирована в экстренном порядке в августе 2016 г. Жалобы при поступлении на отек, пастозность мягких тканей в области правого виска, боли в правом ухе, обильное гнойное отделяемое из правого уха с резким гнилостным запахом, повышение температуры тела до субфебрильных цифр. Со слов болеет около 2 нед. За медицинской помощью не обращалась. Систематически злоупотребляет алкоголем.

На момент поступления больная в сознании, хотя и несколько заторможена, во времени и простран-

Рис. 1. Компьютерная томография левой височной кости, коронарная проекция. Ячейки сосцевидного отростка заполнены патологическим субстратом. В области верхушки сосцевидного отростка височной кости имеется деструктивный процесс

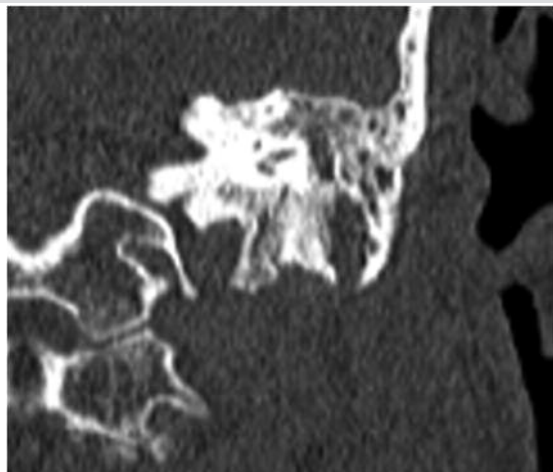


Рис. 2 Компьютерная томография правой височной кости. Аксиальная проекция. Ячейки сосцевидного отростка заполнены патологическим субстратом. Перисинуозные воздухоносные клетки разрушены. В области чешуи височной кости - деструктивный процесс, с обнажением твердой мозговой оболочки

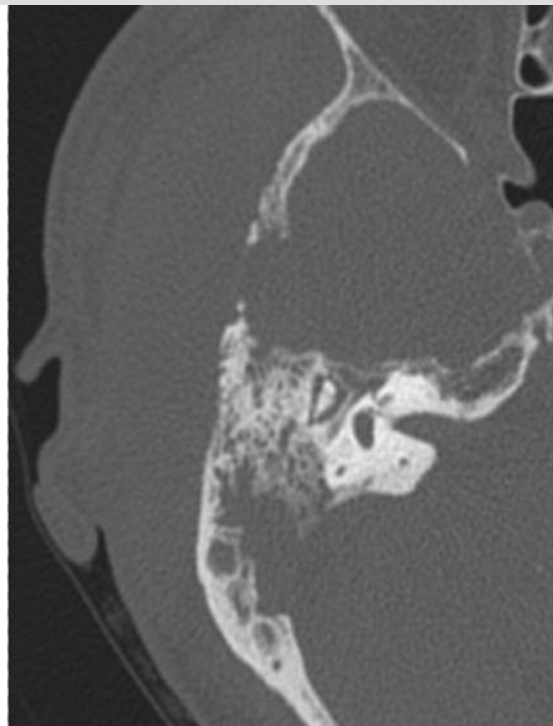
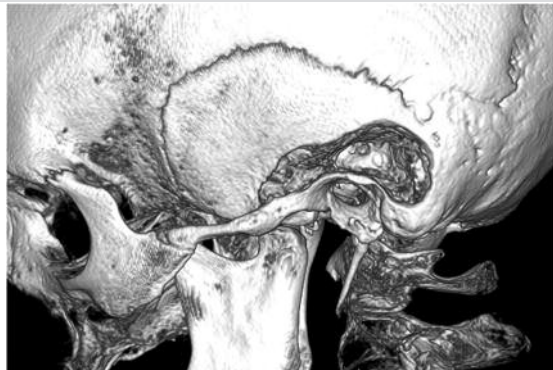

Рис. 3. 3D реконструкция области левой височной кости. Послеоперационная полость через 3 месяца после операции



Характеристика больных с атипичными мастоидитами			
Пол	Возраст	Сопутствующая патология	Форма атипичного мастоидита
ж	56	Сахарный диабет	Сквамит
м	49	Нет	Зигоматит
ж	52	Алкоголизм	Сквамит
ж	46	Сахарный диабет	Абсцесс Бецоляда
м	61	Сахарный диабет	Абсцесс Бецоляда

стве ориентирована, на вопросы отвечает правильно, но с заметной задержкой. Вестибулярных расстройств, нистагма, признаков раздражения мозговых оболочек и очаговых неврологических симптомов не выявлено. По внутренним органам – без особенностей.

Уши: АД – в наружном слуховом проходе обильное гнойное отделяемое с резким гнилостным запахом. Нависание задне-верхней стенки наружного слухового прохода в костной его части (симптом Schwartz). Барабанная перепонка резко гиперемирована, инфильтрирована, опознавательные контуры сглажены. Центральная перфорация барабанной перепонки до 2 мм в диаметре, отчетливо виден пульсирующий рефлекс. ШП – 0 м, РР – 2 м. Кпереди и кверху от ушной раковины имеется объемный малоболлезненный инфильтрат с флюктуацией в центре.

Данные компьютерной томографии: сосцевидные отростки пневматического типа строения. Справа ячейки сосцевидного отростка заполнены патологическим субстратом. Перисинусозные воздухоносные клетки разрушены. В области чешуи височной кости справа выраженный деструктивный процесс, с разрушением мозговой стенки и распространением патологического субстрата в полость черепа (рис. 2).

Клинический диагноз: Правосторонний острый гнойный мастоидит. Острый деструктивный скваммит. Субпериостальный абсцесс. Эпидуральный абсцесс.

По экстренным показаниям под интубационным наркозом заушным доступом выполнена антромастотомия. В сосцевидном отростке обильное гнойное отделяемое с гнилостным запахом, остеодеструкция с формированием патологической полости. Обнаружен обнаженный участок сигмовидного синуса на протяжении 1,5 см. Синус визуально не изменен. Выполнена пункция сигмовидного синуса в проксимальном и дистальном направлениях – получена венозная кровь. Далее выполнен поперечный разрез в проекции инфильтрата. После разреза фасции и височной мышцы получено гнойное отделяемое с резким гнилостным запахом в объеме около 30 мл. Под височной мышцей визуализирован участок деструкции чешуи височной кости. В чешуе височной кости множество клеток, заполненных гноем, костные перемычки между ними деструктивно изменены. Патологически измененная костная ткань удалась фрезами и костными ложками. При удалении кости со дна деструктивной полости чешуи височной кости обнаружен и опорожнен эпидуральный абсцесс, получено около 15 мл жидкого гноя. Обнаженная твердая мозговая оболочка визуально не изменена. Раны ушиты послойно с установкой трубчатых дренажей в антромастотомическую полость и полость в чешуе височной кости.

Послеоперационный период гладкий. Осмотр перед выпиской (14-е сутки): заживление ран первичным натяжением. Наружный слуховой проход справа свободный, отделяемого нет. Барабанная перепонка с краевой гиперемией, опознавательные контуры четкие, перфорация закрылась. ШП – 5 м, РР > 6 м.

Клиническое наблюдение 2: Пациентка С., 1957 г. р., госпитализирована в экстренном порядке в октябре 2016 г. Жалобы при поступлении на боль в левом ухе, иррадирующую в скулу, отек, пастозность мягких тканей в области левого виска, отек век левого глаза, повышение температуры тела до фебрильных цифр.

Из анамнеза: заболела около 4 нед назад. Обращалась за медицинской помощью к оториноларингологу в районную поликлинику за 3 нед до поступления в стационар с жалобами на заложенность в левом ухе, снижение слуха на него, головную и боль в левом ухе. Несмотря на проводимую топическую антибактериальную терапию, состояние пациентки прогрессивно ухудшалось. За 5 дней до госпитализации у нее появились отек, пастозность и гиперемия кожи височной области слева, отек век левого глаза, повышение температуры тела до 38,6°C.

Отоскопически на момент поступления: АС – наружный слуховой проход свободный. Нависание задне-верхней стенки наружного слухового прохода в костной его части (симптом Schwartz). Барабанная перепонка резко гиперемирована, инфильтрирована, опознавательные контуры сглажены. Перфорации не выявлено. ШП – 0 м, РР – 1 м.

Кпереди и кверху от левой ушной раковины имеется объемный малоболлезненный инфильтрат с флюктуацией в центре. Определяется выраженный отек век левого глаза, практически полностью закрывающий левый глаз.

Данные компьютерной томографии: сосцевидные отростки пневматического типа строения. Слева ячейки сосцевидного отростка тотально заполнены патологическим субстратом. В области отхождения скуловой дуги слева выраженный деструктивный процесс, истончение, местами прерывание внутреннего и наружного кортикального слоя височной кости, с формированием полостей с мягкотканым компонентом.

Клинический диагноз: Левосторонний острый гнойный средний отит. Левосторонний острый гнойно-деструктивный мастоидит, зигоматит. Субпериостальный абсцесс височной области слева.

По экстренным показаниям под интубационным наркозом заушным доступом выполнена антромастотомия. В сосцевидном отростке обильное гнойное отделяемое с гнилостным запахом, остеодеструкция с формированием патологической полости. Далее операционное поле расширено за счет продолжения разреза параллельно скуловому отростку. После разреза фасции и височной мышцы получено гнойное отделяемое с резким гнилостным запахом в объеме около 10 мл. В проекции скулового отростка визуализированы два участка деструкции, откуда так же поступает гнойное отделяемое. В скуловом отростке множество клеток, заполненных гноем, костные перемычки между ними деструктивно разрушены. Патологически измененная костная ткань удалена фрезами и костными ложками. Сформирована общая послеоперационная полость сосцевидного и скулового отростков височной кости (рис. 3).

Рана ушита послойно с установкой трубчатых дренажей в антростоидальную полость и в область скулового отростка височной кости.

Послеоперационный период гладкий. Осмотр перед выпиской (13-е сутки): заживление раны первичным натяжением. Наружный слуховой проход слева свободный, отделяемого нет. Барабанная перепонка с краевой гиперемией, опознавательные контуры четкие, перфорации нет. ШПР – 4 м, РР>6 м.

Заключение

Таким образом, несмотря на значительные успехи в диагностике и лечении патологии среднего уха атипичные мастоидиты встречаются и в наши дни. Бесконтрольное применение антибиотиков и фоновая соматическая патология (сахарный диабет) нередко предрасполагают латентное и атипичное течение мастоидитов, что затрудняет своевременную их диагностику и затягивает начало адекватного лечения.

Компьютерная томография позволяет выявить особенности архитектоники височной кости, степень распространенности патологического процесса и выбрать необходимый оптимальный объем оперативного вмешательства при атипичных мастоидитах.

Литература

1. Dudley Singleton J. Atypical mastoiditis – adult type. Case reports. *Laryngoscope*. 1940; 6: 559–566.
2. Govea-Camacho L.H., Pérez-Ramírez R., Cornejo-Suárez A. Diagnosis and treatment of the complications of otitis media in adults. Case series and literature review. *Cir Cir*. 2016; 5: 398–404.
3. Рыжикова К.В., Субботина М.В., Лагунова Т.П., Дюков А.А. Диагностика абсцесса Чителли с помощью ультразвукового сканирования. *Вестник оториноларингологии*. 2015; 3: 61–62. /

4. Ryzhikova K.V., Subbotina M.V., Lagunova T.P., Djukov A.A. Diagnostika abscessa Chitelli s pomoshh'ju ul'trazvukovogo skanirvaniya. *Vestnik otorinolaringologii*. 2015; 3: 61–62. [in Russian]
4. Крюков А.И., Кунельская Н.Л., Туровский А.Б., Сидорина О.Г. Осложнения острого среднего отита. *Лечебное дело*. 2007; 4: 3–10. / Krjukov A.I., Kunel'skaja N.L., Turovskij A.B., Sidorina O.G. Oslozhneniya ostrogo srednego otita. *Lechebnoe delo*. 2007; 4: 3–10. [in Russian]
5. Guo Y.C., Tsai T.L., Shiao A.S. Managements of complicated otitic abscess. *J. Chin Med. Assoc.* 2003; 66: 621–626.
6. Лихачев А.Г. Справочник по оториноларингологии. М.: Медицина. 1981; 365. / Lihachev A.G. Spravochnik po otorinolaringologii. M.: Medicina. 1981; 365. [in Russian]
7. Пальчун В.Т. Оториноларингология: национальное руководство. М.: ГЕОТАР – Медиа. 2009; 960. / Pal'chun V.T. Otorinolaringologija: nacional'noe rukovodstvo. M.: GEOTAR – Media. 2009; 960. [in Russian]
8. Spiegel J.H., Lustig L.R., Lee K.C., Murr A.H., Schindler R.A. Contemporary presentation and management of a spectrum of mastoid abscesses. *Laryngoscope*. 1998; 6: 822–828.
9. Patel N., Goodman J., Singh A. Bezold's abscess in the setting of untreated HIV infection. *Laryngoscope*. 2010; 120 (4): 134.
10. Scrafton D.K., Qureishi A., Nogueira C., Mortimore S. Luc's abscess as an unlucky complication of mastoiditis. *Ann R Coll Surg Engl*. 2014; 5: 28–30.
11. Zamzil Amin Ashf'ari, Muhammad Izani Shiyuti, Muhammad Zihni. Luc's Abscess: A reminder of a potential complication of otitis media. *Brunei Int Med J*. 2012. 5: 261–264.
12. Jensen P.V., Hansen M.S., Møller M.N., Saunte J.P. The Forgotten Syndrome? Four Cases of Gradenigo's Syndrome and a Review of the Literature. *Strabismus*. 2016; 1: 21–27.
13. Nilam Sathe. Zygomatic abscess as a complication of otitis media. *Natl. J. Maxillofac. Surg*. 2011; 2: 181–183.
14. Weiss I., Marom T., Goldfarb A., Roth Y. Luc's abscess: the return of an old fellow. *Otol. Neurotol*. 2010; 5: 776–779.

Сведения об авторах:

Шпотин Владислав Петрович – д.м.н., старший научный сотрудник Астраханского филиала НКЦО ФМБА России. Заведующий кафедрой оториноларингологии и офтальмологии ФГБОУ ВО АГУ, Астрахань

Сайдулаев Вахарсолта Алиевич – мл. научный сотрудник Астраханского филиала НКЦО ФМБА России, Астрахань

Алиев Шамил Маилович – ассистент кафедры оториноларингологии и офтальмологии ФГБОУ АГМУ МЗ РФ, Астрахань

Фернандо Дина Раджитовна – к.м.н., ассистент кафедры оториноларингологии и офтальмологии ФГБОУ АГМУ МЗ РФ, Руководитель научно-клинического отдела аудиологии и фоноаудиологии, старший научный сотрудник Астраханского филиала НКЦО ФМБА, Астрахань