

Осложнения риносинуситов

С.А. Карпищенко[✉], Е.В. Болознева, О.Е. Верещагина

ФГБОУ ВО «Первый Санкт-Петербургский государственный медицинский университет им. акад. И.П. Павлова» Минздрава России, Санкт-Петербург, Россия

Аннотация

В статье представлены литературный обзор проблемы внутричерепных и орбитальных осложнений риносинуситов, а также современная классификация риносинуситов согласно European Position Paper on Rhinosinusitis and Nasal Polyps – 2020. Перечислены возможные осложнения острых и обострения хронических воспалительных заболеваний, особенности развития, связанные с топографо-анатомической локализацией в проекции лицевого и мозгового черепа околоносовых пазух, орбит и собственно структур центральной нервной системы. Описаны преимущества компьютерной томографии и магнитно-резонансной томографии параназальных синусов при диагностике патологических процессов, особенно в случаях осложненных форм риносинуситов. Также представлены клинический пример развития абсцесса орбиты, трудности его диагностики, выбор алгоритма хирургического лечения. В заключение репрезентированы рекомендации для практикующих оперирующих оториноларингологов, отражающие ключевые моменты диагностики и лечения осложненных форм риносинуситов.

Ключевые слова: осложнения риносинуситов, эндоскопическая риносинусохирургия, навигационное оборудование, компьютерная и магнитно-резонансная томография околоносовых пазух, абсцесс орбиты, орбитальное осложнение риносинусита, хронический синусит

Для цитирования: Карпищенко С.А., Болознева Е.В., Верещагина О.Е. Осложнения риносинуситов. Consilium Medicum. 2021; 23 (3): 206–209. DOI: 10.26442/20751753.2021.3.200630

REVIEW

Complications of rhinosinusitis

Sergey A. Karpishchenko[✉], Elizaveta V. Bolozneva, Olga E. Vereshchagina

Pavlov First Saint Petersburg State Medical University, Saint Petersburg, Russia

Abstract

The article presents a literature review of the problem of intracranial and orbital rhinosinusitis complications. The modern classification of rhinosinusitis according to European Position Paper on Rhinosinusitis and Nasal Polyps – 2020 is presented. The possible complications of acute and exacerbation of chronic inflammatory diseases, the features of development associated with the topographical and anatomical localization in the facial and cerebral skull region. The advantages of paranasal sinuses computed tomography and magnetic resonance imaging in the diagnosis of pathological processes, especially in cases of complicated forms of rhinosinusitis, are described. Also, a clinical example of the orbital abscess development, its diagnosis difficulties, and the choice of a surgical treatment algorithm are presented. In conclusion, recommendations for practicing ENT surgeons are presented, reflecting the key points of diagnosis and treatment of complicated forms of rhinosinusitis.

Keywords: complications of rhinosinusitis, endoscopic sinus surgery, navigation equipment, computed tomography and magnetic resonance imaging of the paranasal sinuses, orbital abscess, orbital complication of rhinosinusitis, chronic rhinosinusitis

For citation: Karpishchenko SA, Bolozneva EV, Vereshchagina OE. Complications of rhinosinusitis. Consilium Medicum. 2021; 23 (3): 206–209. DOI: 10.26442/20751753.2021.3.200630

Риносинусит – это воспаление слизистой оболочки и подслизистого слоя полости носа и околоносовых пазух, в некоторых случаях распространяющееся на надкостницу и, при наличии особо патогенной агрессивной микрофлоры, на подлежащую костную ткань [1]. Риносинусит является одним из самых распространенных воспалительных заболеваний верхних дыхательных путей практически во всех странах мира [2]. Число регистрируемых случаев данной патологии ежегодно увеличивается в США на 13–16%, в государствах Европы – в среднем на 10,9% (по данным литературы – от 6,9 до 27,1%), в Китае – на 8% (от 4,2 до 10,2%) [3]. В международных клинических рекомендациях European Position Paper on Rhinosinusitis and Nasal

Polyps – 2020 риносинусит подразделяют на три типа согласно течению заболевания:

1-й – острый риносинусит – воспаление полости носа и околоносовых синусов с наличием клинической картины менее 12 нед, развивающееся вследствие респираторной вирусной инфекции или обычной простуды (common cold);

2-й – рецидивирующий риносинусит – воспалительные изменения носа и параназальных синусов, возникающие 4 и более раз в течение года с наличием периодов полного отсутствия симптомов между эпизодами;

3-й – хронический риносинусит – наличие симптомов воспалительного заболевания внутриносовых структур более 12 нед без полной регрессии [4].

Информация об авторах / Information about the authors

[✉]Карпищенко Сергей Анатольевич – д-р мед. наук, проф., зав. каф. оториноларингологии с клиникой ФГБОУ ВО «Первый СПб ГМУ им. акад. И.П. Павлова». E-mail: karpischenkoss@mail.ru; ORCID: 0000-0003-1124-1937

Болознева Елизавета Викторовна – канд. мед. наук, ассистент каф. оториноларингологии с клиникой, мл. науч. сотр. отд. оториноларингологии НИИ хирургии и неотложной медицины ФГБОУ ВО «Первый СПб ГМУ им. акад. И.П. Павлова». E-mail: bolozneva-ev@yandex.ru; ORCID: 0000-0003-0086-1997

Верещагина Ольга Евгеньевна – канд. мед. наук, доц. каф. оториноларингологии с клиникой, зав. оториноларингологическим отделением ФГБОУ ВО «Первый СПб ГМУ им. акад. И.П. Павлова». E-mail: vereschagina@yandex.ru; ORCID: 0000-0001-9480-6547

[✉]Sergey A. Karpishchenko – D. Sci. (Med.), Prof., Pavlov First Saint Petersburg State Medical University. E-mail: karpischenkoss@mail.ru; ORCID: 0000-0003-1124-1937

Elizaveta V. Bolozneva – Cand. Sci. (Med.), Pavlov First Saint Petersburg State Medical University. E-mail: bolozneva-ev@yandex.ru; ORCID: 0000-0003-0086-1997

Olga E. Vereshchagina – Cand. Sci. (Med.), Pavlov First Saint Petersburg State Medical University. E-mail: vereschagina@yandex.ru; ORCID: 0000-0001-9480-6547

Хроническое воспаление носа и околоносовых пазух может провоцировать рост полипозных изменений слизистой оболочки (полипозный риносинусит). Наличие перманентного воспаления этой анатомической области может проходить и без наличия полипозных разрастаний – хронический риносинусит без полипов [5].

Клиническая картина риносинусита сопровождается классическими симптомами, включающими заложенность носа, затруднение носового дыхания, выделениями из носа слизистого, слизисто-гнояного характера, проявляющимися передней ринореей или постназальным затеком. Пациенты могут предъявлять жалобы на болевые ощущения или чувство давления в проекции лицевого скелета черепа, снижение или полную потерю обоняния. Перечисленные симптомы являются клиническими проявлениями как острого, так и обострения хронического воспалительного процесса синоназальной области. При своевременном лечении воспалительный процесс удается успешно купировать в течение 7–10 дней. В случаях, когда возбудитель инфекционного процесса обладает особым строением, химической структурой, антигенными свойствами, нарушена фагоцитарная и иммунная система организма, а также присутствует сложная архитектура внутриносовых структур (искривленная носовая перегородка, буллезная средняя носовая раковина и т.д.), существует высокий риск развития осложнений [6].

Осложнения риносинуситов тесно связаны с топографической анатомией внутричерепных структур. Верхней стенкой полости носа являются нижние отделы решетчатого лабиринта, который, в свою очередь, интимно прилегает к нижней стенке лобной пазухи и клиновидному синусу. Медиальные стенки орбит являются латеральными частями этмоидального синуса, а верхняя стенка глазницы – дном фронтальной пазухи. Собственно лобная пазуха, расположенная в толще лобной кости, отделена от передней черепной ямки тонкой костной пластинкой. Практически во всех перечисленных анатомических структурах имеются определенные сообщения (в том числе дегисценции), через которые инфекция контактным путем распространяется в полость черепа и орбиту. Гематогенный путь распространения патологического процесса также играет существенную роль, особенно при развитии внутричерепных риногенных осложнений. Это связано с хорошо развитой системой венозных анастомозов. Крыловидно-небная, нижняя и верхняя глазничные, передние и задние решетчатые вены собирают кровь от полости носа и околоносовых пазух, вливаются в венозное сплетение крылонебной ямки, отсюда инфекционный процесс распространяется в орбиту через нижнюю глазничную щель и в полость черепа через lamina cribrosa решетчатой кости [7].

Основными орбитальными осложнениями являются: периорбитальный целлюлит, орбитальный целлюлит, абсцесс век, субпериостальный абсцесс, абсцесс и флегмона орбиты. Все эти осложнения могут как развиваться независимо друг от друга, так и быть этапами развития воспалительной реакции, оканчивающейся флегмоной или абсцессом глазницы. К группе риногенных внутричерепных осложнений относят следующие: риногенный серозный или гнойный менингит, арахноидит, субдуральный абсцесс, эпидуральный абсцесс, абсцесс головного мозга, тромбоз сагиттального синуса, тромбоз поверхностных и глубоких вен головного мозга и твердой мозговой оболочки. Также среди осложнений, вызванных риносинуситами, стоит отметить гнойный дакриоцистит и опухоль Потта (Pott puffy tumor) [8].

Клинические проявления осложнений определяются их локализацией и сопровождаются симптомами гнойного риносинусита (острого или обострения хронического). До появления лучевых методов исследования диагноз внутричерепных и орбитальных осложнений устанавливался на основании клинической картины и анамнестических сведений переносимого воспалительного процесса синоназальной области. Появление компьютерной (КТ) и маг-

нитно-резонансной томографии (МРТ) значительно облегчило постановку диагноза и верификации локализации патологического процесса. Большинство орбитальных осложнений хорошо поддаются адекватной медикаментозной терапии. Безотлагательное хирургическое лечение требуется при КТ-признаках скопления гнойного содержимого в проекции мозгового черепа, наличии таких проявлений, как слепота, снижение зрачкового рефлекса, снижение остроты зрения, ограничение подвижности глазного яблока, быстрое прогрессирование стадий орбитального осложнения, отсутствие эффекта от консервативной терапии в течение 48 ч. Вероятной ошибкой диагностики при проведении КТ могут быть несвоевременная интерпретация результатов, задержка времени между выполнением исследования и прогрессированием симптомов, большим шагом срезов томографа или ограничениями его разрешения. Современные томографические аппараты обеспечивают хорошую детальную картину всех околоносовых пазух и прилежащих к ним анатомических зон. Помимо обнаружения тотальной затененности причинных синусов можно визуализировать дефекты костных стенок на пути распространения инфекции. При орбитальном целлюлите отмечается отек медиальной прямой мышцы глаза, при прогрессии процесса – латеральное смещение этой мышцы, отделение надкостницы от бумажной пластинки. КТ, обладая рядом неоспоримых достоинств, к сожалению, не всегда четко позволяет оценить состояние мягких тканей. Представлены сведения об отсутствии обнаружения на серии снимков патологических изменений в головном мозге [9].

Большой специфичностью для определения локализации и степени распространения внутричерепной инфекции обладает МРТ. Особенно важен этот диагностический метод для пациентов с менингитом.


Идеальным алгоритмом при подозрении на наличие внутричерепных или орбитальных осложнений является выполнение обоих диагностических методов исследования: КТ и МРТ, выполненных в кратчайшие сроки и последовательно без большого временного перерыва. Полученные результаты дополняют друг друга и позволяют сформировать полное представление о локализации, степени распространения, вовлеченности окружающих анатомических структур, а также спланировать тактику лечения.

Наиболее часто при развитии осложненных форм риносинусита показано экстренное хирургическое лечение, заключающееся в дренировании очага инфекции. В прошлом веке наиболее предпочтительным способом оперативного вмешательства являлась радикальная операция на околоносовых синусах. К сожалению, такие травматичные доступы, хоть и обеспечивали достаточную санацию, приводили к деформациям лицевого скелета черепа, кожным рубцам, вторичным невралгиям (за счет вовлечения в рубцовый процесс I и II веток тройничного нерва). Активное развитие эндоскопической эндоназальной хирургии доказало свою эффективность и безопасность при санирующих вмешательствах на околоносовых пазухах. Таким образом, эндоскопическая риносинусохирургия – предпочтительный метод хирургического лечения воспалительных заболеваний носа и параназальных синусов. При наличии абсцессов, локализующихся в проекции мозгового черепа, требуется проведение комплекса санирующих мероприятий совместно с нейрохирургом. С целью дополнительного контроля интраоперационного поля при ревизионных хирургических вмешательствах на околоносовых пазухах рекомендуется применение навигационной станции [10].

Клинический пример

Пациент К. 43 лет обратился в клинику оториноларингологии ФГБОУ ВО «ПСПбГМУ им. акад. И.П. Павлова» в апреле 2020 г. с жалобами на заложенность носа, дискомфорт в проекции левой лобной пазухи и левой орбиты, смещение

Рис. 1. Внешний вид пациента при госпитализации: смещение левого глазного яблока кпереди, книзу и латерально.



левого глазного яблока кпереди, книзу и латерально, ограничение его подвижности (рис. 1).

Из анамнеза известно, что пациент страдает хроническим полипозным риносинуситом в течение последних 15 лет. В 2016 и 2017 гг. проводилось удаление полипов полости носа полупроводниковым лазером. Также в 2017 г. выполнена эндоскопическая левосторонняя гемисинусотомия. Гистологический материал, удаленный из верхнечелюстной и лобной пазух, оказался инвертированной папилломой, морфологический материал задних синусов – полипозно измененная слизистая оболочка. В течение последующих лет 2–3 раза в год отмечал обострения риносинусита, которые успешно купировались проведением курса консервативной терапии. В феврале 2020 г. после очередного незначительного обострения отметил прогрессирующее смещение глазного яблока кпереди, книзу и латерально. Был направлен из удаленной области в федеральный центр для дообследования и определения дальнейшей тактики лечения в связи с подозрением на рецидив (озлокачествление) инвертированной папилломы. На КТ околоносовых пазух определялись затенение решетчатого лабиринта с обеих сторон, дефект медиальной стенки орбиты с распространением патологического компонента в полость орбиты без инвазии в окружающие ткани. Результаты МРТ околоносовых пазух с внутривенным контрастированием сравнимы с результатами КТ, дополнением явилось отсутствие накопления контраста патологическим образованием в области решетчатого лабиринта и левой орбиты. Плотность патологического субстрата составила +20–+30 единиц Хаунсфилда (рис. 2).

После проведения дообследования лабораторных показателей, оценки соматического статуса пациента нами была выбрана следующая тактика: хирургическое лечение в объеме эндоскопической эндоназальной левосторонней фронтоэтмоидотомии под контролем навигационной системы в условиях общей анестезии. В ходе оперативного вмешательства после деликатного вскрытия клеток решетчатого лабиринта слева визуализирована плотная фиброзная капсула в области базальных отделов фронтального синуса. При рассечении данной структуры получено обильное количество густого гнойного содержимого (около 30 мл). Выполнено широкое дренирование полости абсцесса, глазное яблоко во время вмешательства сместилось внутрь орбиты в свое физиологическое положение. Завершающим этапом явилась ревизия лобной пазухи – патологического содержимого, «плюс»-ткани обнаружено не было. Послеоперационный период протекал без осложнений. Пациенту проведен курс системной антибактериальной терапии (амоксциллин/клавулановая кислота, метронидазол), противовоспалительной (дексаметазон), местной противовоспалительной терапии (рис. 3). На 8-е сутки пациент переведен на амбулаторное лечение.

Рис. 2. КТ и МРТ околоносовых пазух пациента: затенение ячеек решетчатого лабиринта с двух сторон, дефект верхне-медиальной стенки левой орбиты, образование фронтоэтмоидальной области слева с распространением в полость левой орбиты.

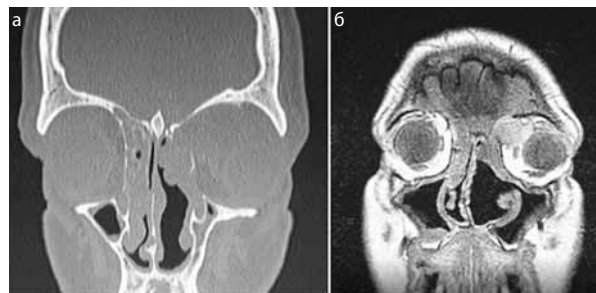
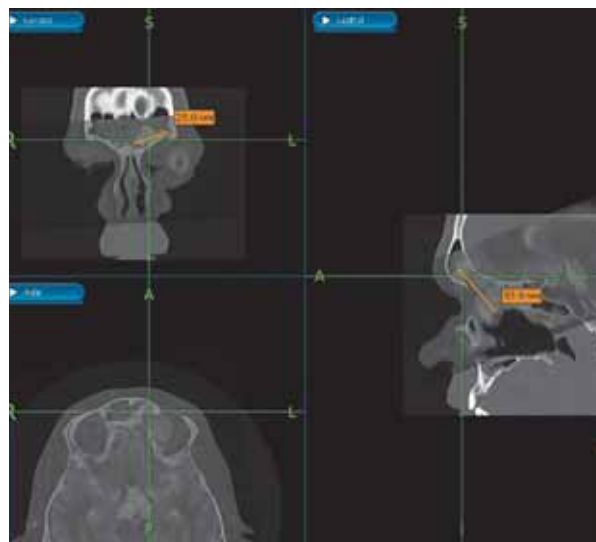


Рис. 3. Вид пациента на 8-е сутки после хирургического лечения: симметричные глазные яблоки, отсутствие ограничения подвижности левого глаза.

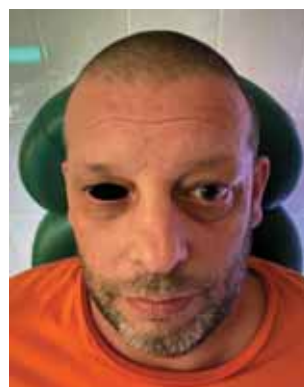

Рис. 4. Снимок с экрана навигационной станции: режим совмещения КТ и МРТ с применением дополнительной функции измерения патологического субстрата.



Способом дополнительного интраоперационного контроля была выбрана современная электромагнитная навигационная станция. Это оборудование позволило совместить результаты КТ и МРТ, что улучшило визуализацию причинной области и образования (рис. 4).

Кроме того, навигационная система позволяет осуществлять фотофиксацию интраоперационных ключевых моментов, что является доказательной базой адекватного проведения хирургического лечения. Эндоскопическая эндоназальная риносинусохирургия является способом вы-

бора хирургического лечения патологий околоносовых пазух как при воспалительных заболеваниях (острых и обострении хронических), так и при различных новообразованиях. Формированию абсцесса орбиты у пациента способствовало возникшее ранее очередное обострение хронического риносинусита. Неяркая клиническая картина развития гнойного процесса фронтоэтмоидальной области, вероятно, обусловлена сильной системной антибактериальной терапией. Результаты КТ и МРТ не смогли полностью точно предоставить ответы на вопросы по структуре новообразования в проекции орбиты. Это может быть связано с довольно плотной структурой гнойного содержимого и отсутствием четкой границы капсулы абсцесса.

Выводы

1. Применение навигационного оборудования полезно и необходимо при проведении повторных эндоскопических хирургических вмешательств на структурах носа и параназальных синусов (отсутствие классических ориентиров), особенно при развитии осложнений воспалительного процесса, в случае наличия новообразований (с целью максимальной верификации полного удаления неоплазии).
2. Эндоскопическая эндоназальная риносинусохирургия – адекватный метод оперативного лечения патологии синоназальной области, обладающий достаточными эффективностью и безопасностью в руках опытного хирурга-оториноларинголога, даже с наличием осложнений, выходящих за границы одного анатомического региона.
3. При развитии осложненных форм инфекционных воспалительных заболеваний полости носа и околоносовых пазух необходимо проведение обоих способов лучевой диагностики (КТ и МРТ). Эти исследования дополняют друг друга и позволяют составить максимально полное представление о состоянии обследуемой области.

Авторы выражают благодарность всему коллективу кафедры оториноларингологии с клиникой ФГБОУ ВО «Первый

СПб ГМУ им. акад. И.П. Павлова» за эффективную высококвалифицированную работу, позволяющую в кратчайшие сроки обеспечить полный комплекс лечебно-диагностических мероприятий.

Конфликт интересов. Авторы заявляют об отсутствии конфликта интересов.


Conflict of interests. The authors declare no conflict of interests.

Литература/References

1. Бабияк В.И., Говорун М.И., Накатис Я.А. Оториноларингология. Руководство. Т. 1. Санкт-Петербург: Питер, 2009; с. 253 [Babiyak VI, Govorun MI, Nakatis YaA. Otorhinolaryngology. Leadership. V. 1. Saint Petersburg: Piter, 2009; p. 253 (in Russian)].
2. Lee VS. Topical irrigations for chronic rhinosinusitis. *Immunol Allergy Clin North Am* 2020; 40 (2): 317–28.
3. Chang YS, Chen PL, Hung JH, et al. Orbital complications of paranasal sinusitis in Taiwan, 1988 through 2015: acute ophthalmological manifestations, diagnosis and management. *PLoS One*. 2017; 12 (10): e0184477.
4. Fokkens WJ, Lund VJ, Hopkins C, et al. Executive summary of EPOS 2020 including integrated care pathways. *Rhinology*. 2020; 58 (2): 82–111.
5. Плужников М.С., Рябова М.А., Карпищенко С.А. Возможности лазерной хирургии в оториноларингологии. *Вестник оториноларингологии*. 2008; 4: 18–28 [Pluzhnikov MS, Riabova MA, Karpishchenko SA. Vozmozhnosti lazernoi khirurgii v otorinolaringologii. *Vestnik otorinolaringologii*. 2008; 4: 18–28 (in Russian)].
6. Шевченко Н.И., Муканова Ж.И. Патологическая анатомия. М.: Владос, 2005; с. 232–3 [Shevchenko NI, Mukanova Zhi. Pathological anatomy. Moscow: Vlados, 2005; p. 232–3 (in Russian)].
7. Алексеенко С.И., Молчанова М.В., Артюшкин С.А., и др. Клинический случай риногенной флегмоны орбиты у ребенка четырех месяцев. *Российская оториноларингология*. 2019; 1 (98): 92–7 [Alekseenko SI, Molchanova MV, Artiushkin SA, et al. Klinicheski sluchai rinogennoi flegmony orbity u rebenka chetyrekh mesiatsev. *Rossiiskaia otorinolaringologiya*. 2019; 1 (98): 92–7 (in Russian)].
8. Amine MA, Anand V. Anatomy and complications: safe sinus. *Otolaryngol Clin North Am*. 2015; 48 (5): 739–48.
9. Younis RT, Anand VK, Davidson B. The role of computed tomography and magnetic resonance imaging in patients with sinusitis with complications. *Laryngoscope*. 2002; 112 (2): 224–9.
10. Карпищенко С.А., Яременко А.И., Болоньева Е.В., и др. Применение навигационной системы при патологии верхнечелюстной пазухи. *Folia otorhinolaryngologiae et pathologiae respiratoriae*. 2019; 25 (4): 50–8 [Karpishchenko SA, Iaremenko AI, Bolozneva EV, et al. Primenenie navigatsionnoi sistemy pri patologii verkhnecheliustnoi pazukhi. *Folia otorhinolaryngologiae et pathologiae respiratoriae*. 2019; 25 (4): 50–8 (in Russian)].

Статья поступила в редакцию / The article received: 10.02.2021

Статья принята к печати / The article approved for publication: 23.04.2021



OMNIDOCTOR.RU