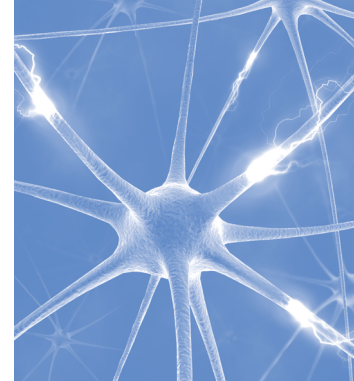


Путь пациента с гиперпролактинемией в реальной клинической практике (клинические случаи)



Иловайская И.А.,
Уханова Ю.А.,
Метлушко Е.Д.

Государственное бюджетное учреждение здравоохранения Московской области «Московский областной научно-исследовательский клинический институт имени М.Ф. Владимирского», 129110, г. Москва, Российская Федерация

Одно из наиболее часто встречающихся эндокринных расстройств – синдром гиперпролактинемии, который возникает вследствие наличия пролактин-секретирующей опухоли гипофиза. Избыточная продукция пролактина, объем и особенности роста макропролактином обуславливают многообразие клинических проявлений и, как следствие, первичное обращение пациентов к врачам смежных специальностей. Своевременная диагностика и лечение данного состояния значимо влияют на работу репродуктивной системы, а также предотвращают осложнения, вызванные длительной гиперпролактинемией, и это в целом способствует сохранению качества жизни пациента. Несмотря на более чем 30-летний опыт использования каберголина, некоторые аспекты его терапевтического применения продолжают вызывать вопросы. Поэтому обсуждение тактики ведения пациентов с гиперпролактинемией не теряет своей актуальности.

В статье на примере 3 пациентов (2 женщины и 1 мужчина) рассмотрены характерные клинические проявления синдрома гиперпролактинемии, особенности течения заболевания, а также ценность своевременной диагностики и эффективность терапии агонистами дофаминовых рецепторов при указанном состоянии.

Финансирование. Исследование не имело спонсорской поддержки.

Конфликт интересов. Авторы заявляют об отсутствии конфликта интересов.

Для цитирования: Иловайская И.А., Уханова Ю.А., Метлушко Е.Д. Путь пациента с гиперпролактинемией в реальной клинической практике (клинические случаи) // Эндокринология: новости, мнения, обучение. 2022. Т. 11, № 3. С. 80–88. DOI: <https://doi.org/10.33029/2304-9529-2022-11-3-80-88>

Статья поступила в редакцию 25.07.2022. **Принята в печать** 12.09.2022.

Ключевые слова:
гиперпролактинемия;
пролактинома;
каберголин

The path of patients with hyperprolactinemia in real clinical practice (clinical cases)

Ilovaïskaya I.A.,
Ukhanova Yu.A.,
Metlushko E.D.

Moscow Regional Clinical Research Institute named after
M.F. Vladimírsky (MONIKI), 129110, Moscow, Russian Federation

One of the most common endocrine disorders is hyperprolactinemia syndrome, which occurs due to the presence of a prolactin-secreting pituitary tumor. Excess production of prolactin, the volume and growth characteristics of macroprolactinomas cause a variety of clinical manifestations and, as a result, initial appeal of patients to doctors of related specialties. Timely diagnosis and treatment of this condition significantly affect the functioning of the reproductive system, and also prevent complications caused by long-term hyperprolactinemia. And this generally contributes to maintaining the patient's quality of life. Despite more than 30 years of experience in prescribing cabergoline, some aspects of its therapeutic use remain to be elucidated. Therefore, discussion of the tactics of managing patients with hyperprolactinemia is still relevant today.

In the article, on the example of 3 patients (2 women and 1 man), characteristic clinical manifestations of hyperprolactinemia syndrome, features of disease course, as well as value of timely diagnosis and effectiveness of therapy with dopamine agonists are considered.

Keywords:
hyperprolactinemia;
prolactinoma;
cabergoline

Funding. The study had no sponsor support.

Conflict of interest. The authors declare no conflict of interest.

For citation: Ilovaikaya I.A., Ukhanova Yu.A., Metlushko E.D. The path of patients with hyperprolactinemia in real clinical practice (clinical cases). *Endokrinologiya: novosti, mneniya, obucheniye* [Endocrinology: News, Opinions, Training]. 2022; 11 (3): 80–8. DOI: <https://doi.org/10.33029/2304-9529-2022-11-3-80-88> (in Russian)

Received 25.07.2022. **Accepted** 12.09.2022.

С тех пор, как была открыта молекула пролактина в 1970 г. [1], гиперпролактинемия стала предметом научного и клинического интереса специалистов, занимающихся вопросами репродуктивного здоровья. Последние 50 лет изучения этиологии и патогенеза гиперпролактинемии значительно расширили наши знания о диагностике, лечении, а также мониторинге данного состояния, что отразилось в клинических рекомендациях, основанных на уровне доказательности [2].

Наиболее частыми причинами повышения уровня пролактина считают пролактин-секретирующие опухоли гипофиза и применение пролактин-стимулирующих препаратов, хотя среди патогенетических факторов есть место и первичному гипотиреозу, и почечной недостаточности. У женщин репродуктивного возраста первый признак заболевания – овуляторная дисфункция, которая сопровождается нарушением ритма и качества менструации [3, 4]. У мужчин гиперпролактинемия выявляется реже, чем у женщин, однако тоже сопровождается репродуктивными нарушениями – эректильной дисфункцией и/или патоспермией [3, 5, 6]. Ведущий метод лечения патологической гиперпролактинемии – медикаментозная терапия агонистами дофаминовых рецепторов, среди которых каберголин (Достинекс®) – безусловный лидер [2]. Этот препарат характеризуется длительным периодом полувыведения (что позволяет его назначать 2 раза в неделю), высокой эффективностью в отношении снижения уровня пролактина и уменьшения объема пролактиномы, а также низкой частотой побочных эффектов [7].

Ведение пациентов с пролактиномами требует регулярного мониторинга клинических симптомов, уровня пролактина и объема опухоли. В зависимости от терапевтического эффекта и индивидуальной ситуации может понадобиться изменение и/или обоснование терапевтической стратегии, что диктует необходимость обмена клиническим опытом. Несмотря на более чем 30-летний опыт использования каберголина, некоторые аспекты его терапевтического применения продолжают вызывать вопросы [8]. Поэтому обсуждение тактики ведения пациентов с гиперпролактинемией не теряет своей актуальности. Представляем описание нескольких клинических случаев пациентов с гиперпролактинемией.

Клинический случай 1

Пациентка А., 25 лет, росла и развивалась в соответствии с возрастом, менархе в 14 лет, менструальный цикл установился сразу, регулярный. В возрасте 15 лет стала отмечать выделения из молочных желез по типу молозива. По данному поводу проконсультирована гинекологом, выполнена маммография, по результатам которой патологических

изменений не было выявлено, дальнейшее обследование не проводилось.

В возрасте 19 лет стала отмечать задержку менструации в течение года до 2–6 мес. В возрасте 20 лет, после отсутствия менструации в течение 7 мес, пациентка была обследована: по данным ультразвукового исследования органов малого таза отмечена гипоплазия матки и яичников; по результатам гормонального исследования уровни тиреотропного гормона и свободного тироксина в пределах референсных значений, выявлена гиперпролактинемия (уровень пролактина – 2733 мМЕ/л (67–580 мМЕ/л). Пациентка не принимала никаких, в том числе пролактин-стимулирующих, препаратов; кроме того, у нее отсутствовала почечная недостаточность, что могло бы объяснить повышение уровня пролактина. На следующем этапе диагностического поиска выполнена магнитно-резонансная томография (МРТ) гипофиза, по результатам которой выявлена аденома гипофиза размерами 7×10×11 мм с параселлярным распространением (рис. 1).

Таким образом, по результатам обследования пациентке установлен диагноз «Гиперпролактинемия. Макроаденома гипофиза (пролактинома). Аменорея II» и назначено лечение бромокриптином 2,5 мг в дозе 1 таблетка 2 раза в день. В течение 1-й недели лечения у пациентки возникли тошнота и рвота, головокружение, что было расценено как побочные эффекты бромокриптина, и препарат был заменен на оригинальный препарат каберголина Достинекс® в стартовой дозе 0,25 мг (1/2 таблетки) 2 раза в неделю (0,5 мг/нед), побочные эффекты отсутствовали. Через 1 мес уровень пролактина снизился до 2000 мМЕ/л (67–580 мМЕ/л), но не нормализовался, поэтому доза препарата была увеличена до 0,5 мг (по 1 таблетке) 2 раза в неделю (1 мг/нед). На этом фоне восстановился менструальный цикл, была достигнута нормо-пролактинемия, в связи с чем пациентка продолжила прием препарата в этой дозе. Через несколько месяцев лечения у пациентки менструация вновь прекратилась, поэтому она подумала о неэффективности лечения, обратилась к гинекологу. Однако была диагностирована маточная беременность, после подтверждения которой (на сроке 5–6 нед) отменили терапию агонистами дофаминовых рецепторов.

Беременность протекала без осложнений, каждый триместр пациентку консультировал эндокринолог. Родоразрешение в срок путем кесарева сечения (в связи с тазовым предлежанием плода), родилась здоровая девочка (8/9 баллов по шкале Апгар). Пациентка воздержалась от грудного вскармливания, уровень пролактина через 4 нед после родов составил 1398 мМЕ/л (90–540 мМЕ/л), была возобновлена терапия Достинекс® в прежней дозе – по 1 таблетке 2 раза в неделю (1 мг/нед).

В ходе последующего 4-летнего лечения оригинальным препаратом каберголина Достинекс® у пациентки отмечал-

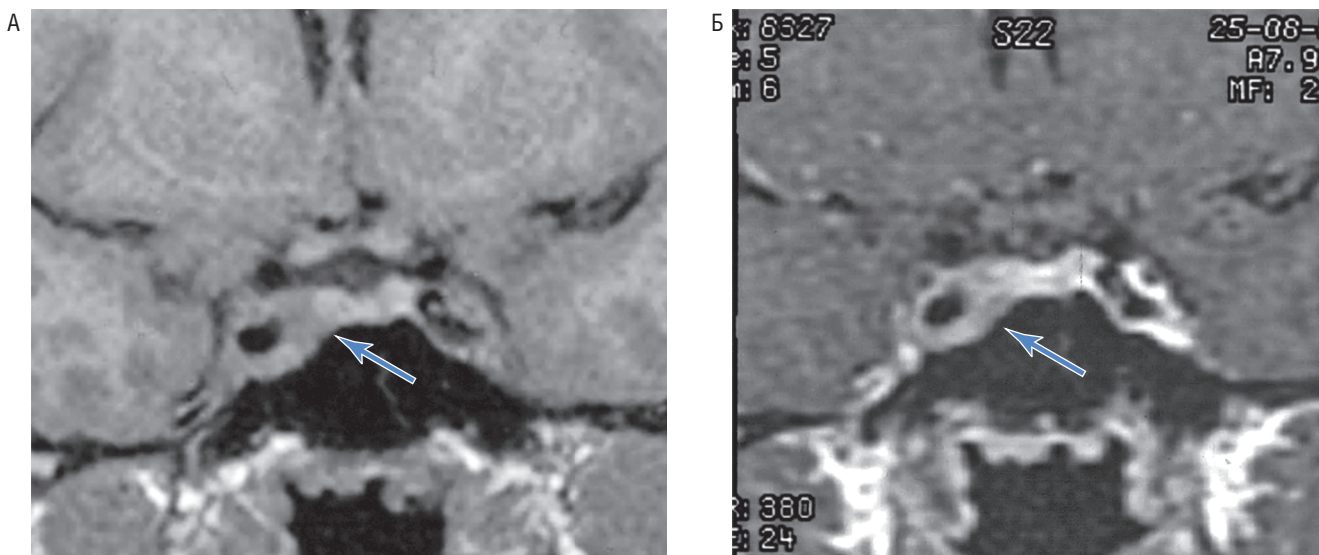


Рис. 1. Снимки магнитно-резонансной томографии гипофиза с внутривенным контрастированием пациентки А. А – исходные данные; Б – данные на фоне лечения; синей стрелкой отмечена область турецкого седла (аденома распространяется в левый кавернозный синус и охватывает левую внутреннюю сонную артерию).

ся стойкий нормальный уровень пролактина в пределах 350–415 мМЕ/л (90–540 мМЕ/л), на этом фоне регулярный менструальный цикл, стабильный размер опухоли гипофиза. Динамика уровня пролактина за период наблюдения представлена на рис. 2. Пациентка продолжает лечение, планирует 2-ю беременность.

Обсуждение клинического случая 1

У данной пациентки первыми симптомами заболевания были выделения из молочных желез, что заставило ее обратиться к гинекологу, однако гормональное обследование своевременно не было выполнено, и заболевание прогрессировало вплоть до развития вторичной аменореи. На фоне применения препарата Достинекс® у женщин репродуктивного возраста с гиперпролактинемией в подавляющем большинстве случаев восстанавливаются овуляция и фертильность, поэтому женщине необходимо применять барьерные методы контрацепции, если она не желает забеременеть. И в представленном случае беременность была желанной, но скорее случайной, чем запланированной, потому что не был проведен магнитно-резонансный контроль объема пролактиномы до зачатия. Длительный опыт применения каберголина показывает безопасность этого препарата для плода [9–11]. Тем не менее наступление беременности в такой ситуации не считают основанием для ее прерывания. Небольшие исходные размеры пролактиномы позволили не опасаться увеличения ее размеров во время беременности. Согласно клиническим рекомендациям по гиперпролактинемии, пациентке в такой ситуации требуется в каждом триместре беременности посещать эндокринолога и проводить контроль полей зрения [2]. После родов пациенткам с пролактиномами грудное вскармливание не противопоказано, но данная пациентка решила сама отказаться от этого крайне важного для ребенка периода. Уровень пролактина после родов был ниже, чем до родов, что отмечено во многих работах [11–13] и лишний раз подчеркивает благоприятное влияние беременности на естественное течение пролактиномы у большинства пациенток.

Согласно клиническим рекомендациям, через 2 года лечения можно обсуждать снижение дозы агониста дофаминовых рецепторов вплоть до полной отмены [2], однако это необязательное условие дальнейшего мониторинга. Сохранение нормального уровня пролактина после прекращения терапии каберголином отмечается менее чем у половины пациенток [14], поэтому приходится возобновлять лечение. В данном случае пациентка прекрасно переносила терапию, доза каберголина была стандартной (Достинекс® 1 мг/нед), уровень пролактина не снижался менее референсных значений, поэтому на данном этапе мониторинга вопрос отмены лечения или снижения дозы не обсуждался.

Клинический случай 2

Пациентка С., 60 лет, менархе в 13 лет, менструальный цикл был регулярный до 32 лет, в анамнезе 2 самопроизвольные беременности в возрасте 24 и 29 лет, закончившиеся срочными родами. С 32 лет стала отмечать задержку менструации до 3 мес в течение года, затем менструация прекратилась. В 33 года, когда менструация отсутствовала в течение 6 мес, обратилась к гинекологу, который при осмотре отметил скудные выделения по типу молозива из левой молочной железы, а также признаки инволюции матки и придатков. Состояние было расценено как преждевременная менопауза, гормональное исследование не проводилось, по поводу выделений из молочных желез назначены биологически активные добавки с растительными компонентами – без значительного клинического эффекта. У пациентки больше не было менструаций, периодически беспокоило нагрубание молочных желез, однако по этому поводу в течение 25 лет к врачам не обращалась. Со времени прекращения менструации пациентка отмечала постепенное увеличение массы тела без изменения образа жизни и питания, увеличение массы тела за 25 лет составило 15 кг [индекс массы тела (ИМТ) увеличился с 24,1 до 31,6 кг/м²].

В возрасте 58 лет пациентку стала беспокоить выраженная головная боль, она отметила напряженность молочных желез

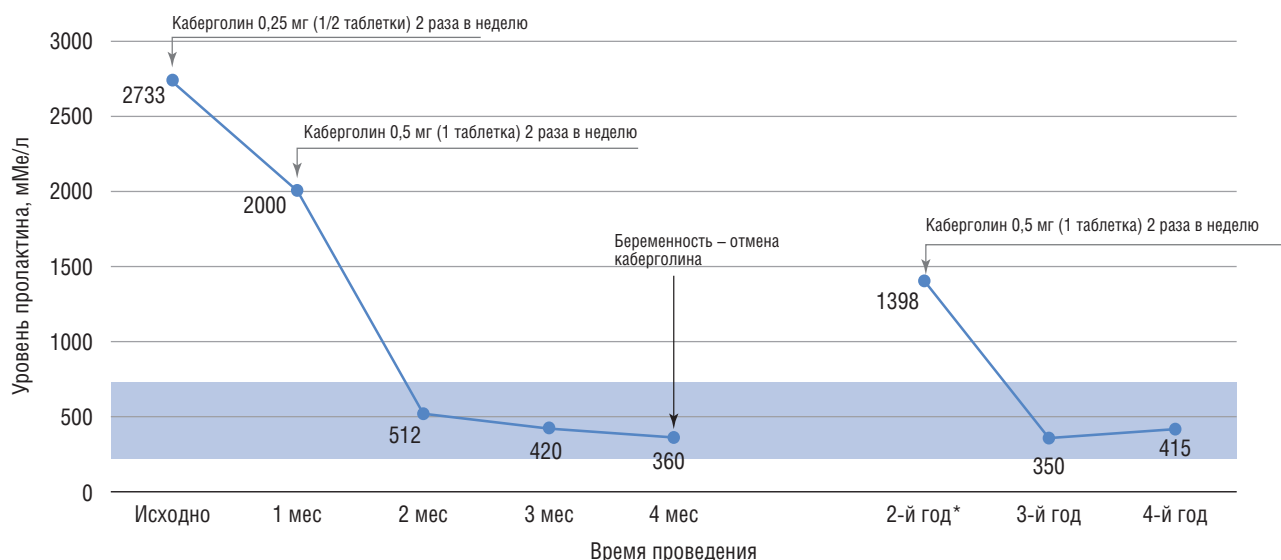


Рис. 2. Динамика уровня пролактина у пациентки А. на фоне лечения оригинальным препаратом каберголина Достинекс®
 * – 4 нед после после родоразрешения.

и выделения из сосков, в связи с чем обратилась к онкологу. По результатам выполненной маммографии – BiRads-2 (доброкачественные изменения ткани молочных желез). Впервые проведен анализ крови на пролактин, уровень которого превысил 4406,78 мМЕ/л (58–566,5 мМЕ/л), преимущественно за счет мономерного пролактина. Пациентка не принимала пролактин-стимулирующие препараты, у нее не было клинико-биохимических признаков почечной недостаточности. С полученными результатами направлена на консультацию к эндокринологу. При повторном исследовании с точным определением уровня пролактина выявлены его высокие значения, указывающие на высокую вероятность пролактин-секретирующей опухоли гипофиза (табл. 1). Кроме того, была выполнена МРТ гипофиза с внутривенным контрастированием, по результатам которой диагностирована макроаденома гипофиза с супра-инфра-эндоселлярным ростом размерами 28×31×19 мм (объем 8246 мм³).

Учитывая отсутствие у пациентки менструации с 33 лет, для уточнения состояния костной ткани выполнена остеоденситометрия 2 отделов скелета: Т-критерий по поясничному отделу позвоночника составил -2,6 SD (остеопороз), Т-критерий по проксимальному отделу бедренной кости -2,3 SD (выраженная

остеопения). Таким образом, выявлено значительное снижение минеральной плотности кости вследствие длительной гипозестрогении.

Принимая во внимание супраселлярный рост макроаденомы гипофиза, пациентка проконсультирована офтальмологом: выпадения полей зрения не выявлено.

По результатам обследования установлен диагноз: «Гиперпролактинемия. Макроаденома гипофиза с супра-инфра-эндоселлярным ростом (пролактинома). Остеопороз поясничного отдела позвоночника и остеопения проксимального отдела бедра. Ожирение I степени (по критериям Всемирной организации здравоохранения)».

Пациентке назначен агонист дофаминовых рецепторов Достинекс® 0,25 мг (1/2 таблетки) 2 раза в неделю (0,5 мг/нед) с постепенной титрацией дозы каждые 4 нед под контролем уровня пролактина. Уровень пролактина постепенно снижался, однако достичь полной нормализации показателя [154 мМЕ/л (39–422 мМЕ/л)] получилось только на фоне приема более высокой дозы – 1 мг (2 таблетки) 2 раза в неделю (2 мг/нед) (рис. 3). У пациентки полностью прекратились выделения из молочных желез, ее перестало беспокоить ощущение нагрубания, масса тела снизилась на 7 кг. Также для лечения

Таблица 1. Результаты гормонального исследования пациентки С., 58 лет, после выявления макроаденомы гипофиза

Показатель	Значение	Референсные значения
Пролактин общий, мМЕ/л	20455	39–422
Пролактин мономерный, мМЕ/л	19391	22–340
Лютеинизирующий гормон, мМЕ/л	0,17	1–5
Фолликулостимулирующий гормон, мМЕ/л	1,68	1–9
Тиреотропный гормон, мМЕ/л	3,92	0,4–4,0
Свободный тироксин, пмоль/л	9,1	9–19,1
Инсулиноподобный фактор роста-1, нг/мл	61,2	43–209
Кортизол 8:00, нмоль/л	287	101–536
Свободный кортизол в моче, нмоль/л в сутки	829	160–1112

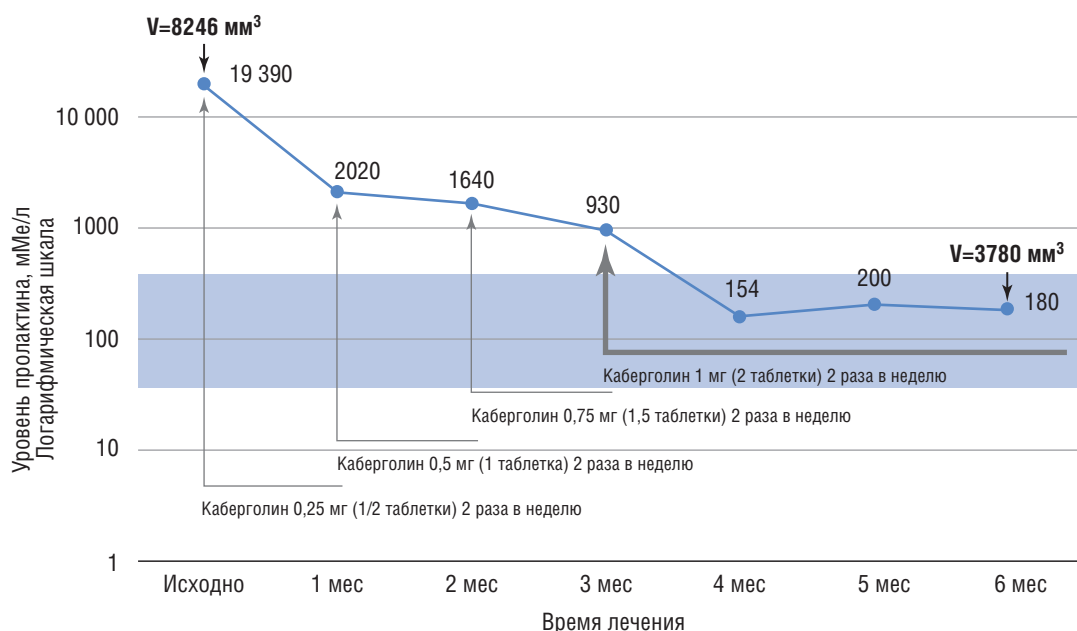


Рис. 3. Динамика уровня пролактина пациентки С. на фоне лечения оригинальным препаратом каберголина Достинекс®

остеопороза была назначена антирезорбтивная терапия золедроновой кислотой (5 мг внутривенно капельно). Учитывая значительные размеры пролактиномы, уже через 6 мес после начала лечения выполнена МРТ гипофиза: объем макроаденомы уменьшился до 3780 мм³ (-55% исходного объема). Пациентка продолжает лечение в настоящее время.

Обсуждение клинического случая 2

Данный клинический случай подтверждает необходимость исследования уровня пролактина у женщин с аменореей моложе 45 лет. У пациентки отмечались характерные проявления гиперпролактинемии: нагрубание молочных желез и выделения из них, что должно было натолкнуть на мысль об исследовании уровня пролактина. Для подтверждения диагностической концепции преждевременной менопаузы необходимо было определить уровень фолликулостимулирующего гормона, концентрация которого <25 мМЕ/л, а тем более <5 мМЕ/л, как у данной пациентки, не соответствует менопаузе. Кроме того, у пациентки отмечалась прибавка массы тела, несмотря на диетотерапию и физические нагрузки. Среди причин вторичного ожирения, которые необходимо исключить при обследовании пациентов с высоким ИМТ, указана гиперпролактинемия [15], поэтому у данной пациентки было еще одно показание для определения уровня пролактина. Вследствие длительной гиперпролактинемии и аменореи развился остеопороз.

Важную роль в лечении пролактином играет своевременное назначение агонистов дофаминовых рецепторов с целью остановки роста и уменьшения объема аденомы, как следствие, предотвращение развития хиазмального синдрома и сужения просвета внутренних сонных артерий – жизненно важных анатомических структур, расположенных рядом с гипофизом. При объеме опухоли гипофиза >4422 мм³ повышается риск развития гипопитуитаризма [16], поэтому пациентке было проведено дополнительное гормональное исследование, по результатам которого выпадение тропных функций гипофиза исключено. На фоне инициированного лечения оригинальным препаратом каберголина Достинекс® уже через 6 мес отмечалось значи-

тельное уменьшение объема пролактиномы, что свидетельствует об эффективности терапии и элиминации рисков нарушения зрения и гипопитуитаризма при дальнейшем наблюдении.

Необходимо помнить, что чем старше пациентка, тем больше вероятность развития пролактин-секретирующей макроаденомы гипофиза, поэтому фокус терапии смещается с коррекции нарушений менструального цикла и восстановления фертильности на уменьшение объема пролактиномы и предотвращение метаболических осложнений. В данном случае планируется, что пациентка будет получать Достинекс® в указанной дозе в течение 2 лет, после чего можно рассмотреть уменьшение дозы препарата под контролем уровня пролактина.

Клинический случай 3

Пациент Д., 45 лет. В возрасте 39 лет стали беспокоить выраженные головные боли, в связи с чем обратился к неврологу; выполнена МРТ головного мозга, по результатам которой выявлено объемное образование хиазмально-селлярной области с распространением в медиобазальные отделы левой височной доли. При последующей прицельной МРТ гипофиза с внутривенным контрастированием выявлена макроаденома гипофиза размерами 35×36×36 мм (22 680 мм³) с супра-параинфраселлярным распространением, в связи с чем был направлен к нейрохирургу для оперативного лечения (рис. 4А).

В нейрохирургическом стационаре пациента проконсультировал эндокринолог. В ходе активного расспроса пациент отметил прибавку массы тела за последние 7 лет на 20 кг (ИМТ 32,51 кг/м²), а также снижение либидо. Назначено дополнительное гормональное исследование с целью исключения гормональной активности аденомы, а также гипопитуитаризма, учитывая большие размеры аденомы (табл. 2).

По данным лабораторных исследований выявлены выраженные повышение уровня пролактина за счет мономерной фракции, низконормальные уровни лютеинизирующего гормона, фолликулостимулирующего гормона и тестостерона. Принимая во внимание большие размеры и супраселлярное

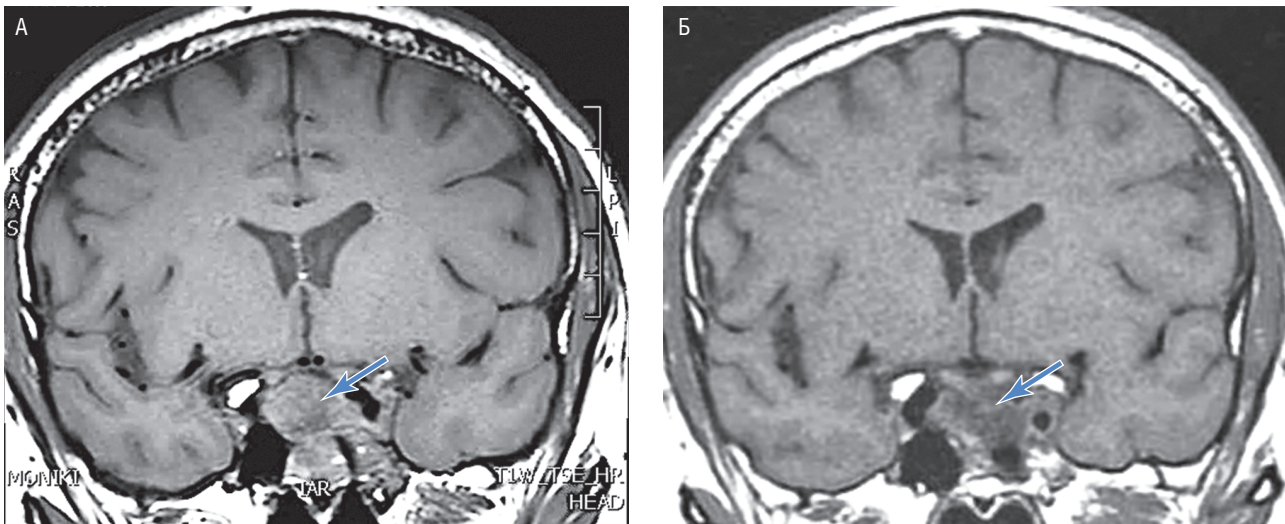


Рис. 4. Снимки магнитно-резонансной томографии гипофиза с внутривенным контрастированием пациента Д. А – исходные данные; Б – данные на фоне лечения; синей стрелкой отмечена область турецкого седла.

распространение макроаденомы, пациент проконсультирован офтальмологом: данных о наличии патологических изменений не получено.

Установлен диагноз: «Гиперпролактинемия. Макроаденома гипофиза с супрапараинфраселлярным распространением (пролактинома). Ожирение I степени (по критериям Всемирной организации здравоохранения)».

Учитывая возможность консервативного лечения пролактином, проведение оперативного лечения в данном случае признано нецелесообразным. Назначен агонист дофаминовых рецепторов – оригинальный препарат каберголина Достинекс® 0,25 мг (1/2 таблетки) 2 раза в неделю; под контролем уровня пролактина дозу препарата постепенно повысили до максимально возможной, согласно инструкции – до 9 таблеток в неделю (4,5 мг/нед – по 1 таблетке в понедельник – пятницу и по 1 таблетке 2 раза в день в субботу и воскресенье). Состояние пациента значительно улучшилось: полностью купировались головные боли, снизилась масса тела на 8 кг, восстановилась эректильная

функция. Однако полной нормализации уровня пролактина достичь не удалось: на фоне максимальной дозы препарата через 1 год уровень пролактина снизился до 8894 мМЕ/л (45–407 мМЕ/л) (рис. 5). По результатам МРТ гипофиза с внутривенным контрастированием через 1 год на фоне лечения объем аденомы уменьшился до 14 355 мм³ (на 37% исходного объема) (см. рис. 4Б). Учитывая положительную динамику клинических симптомов, уровня пролактина и объема опухоли, а также желание пациента, было решено продолжить медикаментозную терапию агонистами дофаминовых рецепторов. Пациент продолжал принимать препарат в прежней дозе, находился под динамическим наблюдением: уровень пролактина и объем аденомы постепенно уменьшались (см. рис. 5). Принимая во внимание дозу каберголина более 2 мг/нед, в соответствии с клиническими рекомендациями [2] пациенту ежегодно проводилась эхокардиография для исключения патологических изменений клапанного аппарата сердца. По данным мониторинга, за 6 лет лечения патологических эхокардиографических изменений не отмечено.

Таблица 2. Результаты гормонального исследования пациента Д., 39 лет, после выявления макроаденомы гипофиза

Показатель	Значение	Референсные значения
Пролактин общий, мМЕ/л	104 700	39–422
Пролактин мономерный, мМЕ/л	98 500	22–340
Инсулиноподобный фактор роста-1, нг/мл	284	111–284
Тиреотропный гормон, мМЕ/л	0,923	0,4–4
Свободный тироксин, пмоль/л	11,3	9–22
Лютеинизирующий гормон, мМЕ/л	1,24	1,14–8,75
Фолликулостимулирующий гормон, мМЕ/л	1,23	0,95–11,95
Тестостерон общий, нмоль/л	6,0	5,76–30,43
Глобулин, связывающий половые гормоны, нмоль/л	16,7	13–71
Кортизол 8:00, нмоль/л	197	101–536
Свободный кортизол в моче, нмоль/л в сутки	406	138–524

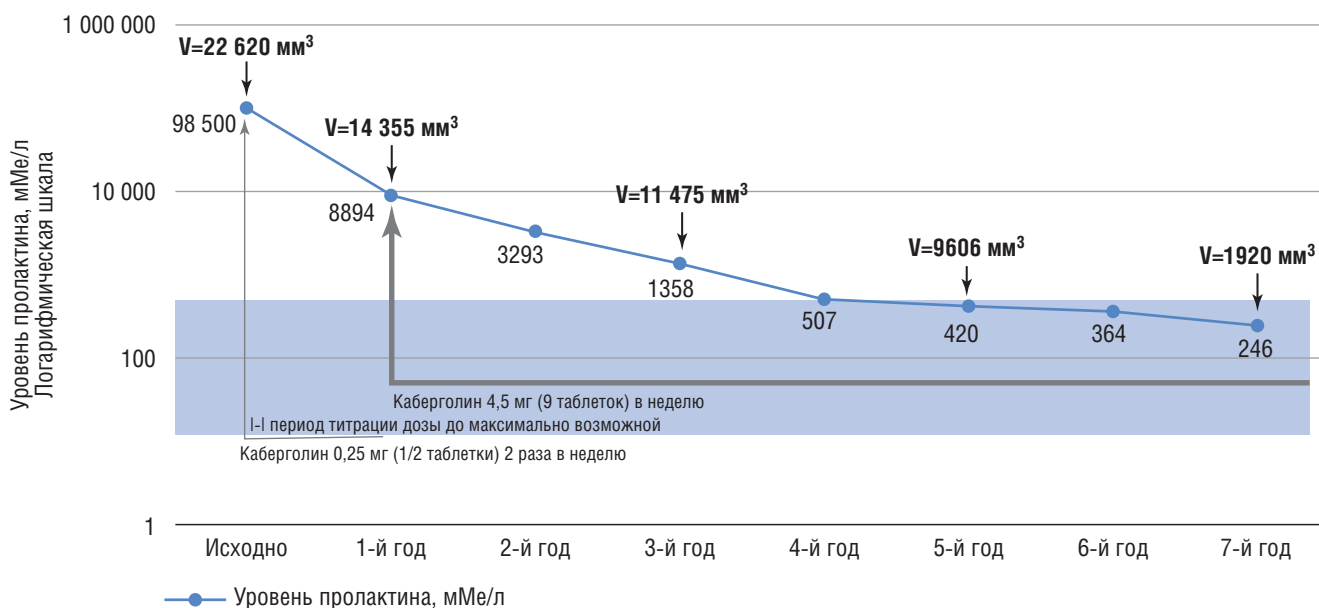


Рис. 5. Динамика уровня пролактина и объема аденомы пациента Д. на фоне лечения каберголином, оригинальным препаратом Достинекс®

В возрасте 45 лет у пациента впервые за весь период лечения отмечен нормальный уровень пролактина (см. рис. 5). Самочувствие хорошее, жалоб активно не предъявляет, за весь период лечения снижение массы тела составило 25 кг (ИМТ 24,62 кг/м²). По данным МРТ гипофиза объем аденомы гипофиза уменьшился на 82,5% по сравнению с исходным (см. рис. 4Б).

В настоящее время пациент продолжает прием оригинального каберголина Достинекс® в дозе 4,5 мг (9 таблеток) в неделю. С учетом нормализации уровня пролактина и выраженной положительной динамики размеров пролактиномы возможно обсуждение вопроса о некотором уменьшении дозы (до 2–3 мг/нед) под контролем уровня пролактина.

Обсуждение клинического случая 3

Настоящий клинический случай демонстрирует необходимость мультидисциплинарного подхода к лечению пациентов с аденомами гипофиза. Первыми жалобами пациентов с макроаденомами гипофиза часто бывают головные боли и нарушения зрения [17], с которыми обращаются к неврологу и/или офтальмологу. При выявлении аденомы гипофиза необходимо выполнять гормональное исследование, которое может стать ключевым в решении вопроса о дальнейшей тактике ведения [18]. При подтверждении пролактиномы показано медикаментозное лечение агонистами дофаминовых рецепторов, а не оперативное вмешательство. При недостаточном эффекте на фоне проводимой терапии стандартными дозами каберголина [0,5–1 мг (1–2 таблетки) в неделю] показано увеличение дозы препарата [2].

У пациента отмечалась частичная резистентность к препаратам агонистов дофаминовых рецепторов: уровень пролактина значительно снизился, но не нормализовался в течение первого года лечения. Действительно, у мужчин по сравнению с женщинами макроаденомы гипофиза выявляются чаще, объем пролактиномы и уровень пролактина больше, а полная чувствительность к агонистам дофаминовых рецепторов отме-

чается реже [19]. Тем не менее у данного пациента в течение первого года лечения клинические симптомы были купированы, объем опухоли уменьшился, а уровень пролактина значительно снизился, хотя и нормализовался не полностью. Поэтому лечение было целесообразно продолжать. Дальнейшее наблюдение за пациентом показало безопасность и эффективность терапии максимальными дозами оригинального препарата каберголина Достинекс® в течение длительного времени, несмотря на частичную резистентность к ней.

Заключение

Представленные клинические случаи подтверждают необходимость расширения знаний врачей разных специальностей о возможных клинических проявлениях гиперпролактинемии. У женщин нарушения менструального цикла и/или выделения из молочных желез считают показаниями для определения уровня пролактина вне зависимости от репродуктивных планов. У пациенток старше 35 лет повышается вероятность развития пролактин-секретирующих макроаденом, которые чреваты такими осложнениями, как гипопитуитаризм, хиазмальный синдром, сужение просвета внутренних сонных артерий, головная боль и другие неврологические симптомы. В таких случаях главной целью лечения становится не восстановление менструального цикла и/или фертильности, а уменьшение объема опухоли. Поэтому нельзя пренебрегать определением уровня пролактина даже тогда, когда пациентка не заинтересована в беременности. Кроме этого, уровень пролактина необходимо определять у всех пациентов с впервые выявленной опухолью гипофиза.

Своевременная диагностика и лечение пролактин-секретирующей опухоли гипофиза играют важную роль в сохранении качества жизни пациента, правильной работы репродуктивной системы, а также в предотвращении осложнений, вызванных длительно существующей гиперпролактинемией.

СВЕДЕНИЯ ОБ АВТОРАХ

ГБУЗ МО МОНИКИ им. М. Ф. Владимирского, Москва, Российская Федерация:

Иловайская Ирэна Адольфовна (Irena A. Ilovayskaya) * – доктор медицинских наук, доцент, руководитель отделения нейроэндокринных заболеваний отдела общей эндокринологии, профессор курса частной эндокринологии при кафедре эндокринологии факультета усовершенствования врачей

E-mail: irena.ilov@yandex.ru

<https://orcid.org/0000-0003-3261-7366>

Уханова Юлия Александровна (Yuliya A. Ukhanova) – научный сотрудник отделения нейроэндокринных заболеваний отдела общей эндокринологии

E-mail: ulya_uhanova95@mail.ru

<https://orcid.org/0000-0002-7033-0545>

Метлушко Елена Дмитриевна (Elena D. Metlushko) – младший научный сотрудник отделения нейроэндокринных заболеваний отдела общей эндокринологии

E-mail: metlushko.ed@yandex.ru

<https://orcid.org/0000-0003-2959-0975>

ЛИТЕРАТУРА

1. Frisch R.E., Revelle R. Height and weight at menarche and a hypothesis of critical body weights and adolescent events // Science. 1970. Vol. 169, N 3943. 397–399. DOI: <https://doi.org/10.1126/science.169.3943.397> PMID: 5450378.
2. Дедов И.И., Мельниченко Г.А., Дзеранова Л.К., Андреева Е.Н. и др. Проект федеральных клинических рекомендации по клинике, диагностике, дифференциальной диагностике и методам лечения гиперпролактинемии. https://rae-org.ru/system/files/documents/pdf/giperprolaktinemiya_2021g.pdf
3. Colao A., Di Sarno A., Guerra E., De Leo M. et al. Drug insight: Cabergoline and bromocriptine in the treatment of hyperprolactinemia in men and women // Nat. Clin. Pract. Endocrinol. Metab. 2006. Vol. 2, N 4. P. 200–210. DOI: <https://doi.org/10.1038/ncpendmet0160> PMID: 16932285.
4. Адамян Л.В., Ярмолинская М.И., Сулова Е.В. Синдром гиперпролактинемии: от теории к практике // Проблемы репродукции. 2020. Т. 26, № 2. С. 27–33.
5. Dabbous Z., Atkin S.L. Hyperprolactinaemia in male infertility: Clinical case scenarios // Arab. J. Urol. 2017. Vol. 16, N 1. P. 44–52. DOI: <https://doi.org/10.1016/j.aju.2017.10.002> PMID: 29713535.
6. Sengupta P., Dutta S., Karkada I.R., Chinni S.V. Endocrinopathies and Male Infertility // Life (Basel). 2021. Vol. 12, N 1. P. 10. DOI: <https://doi.org/10.3390/life12010010> PMID: 35054403.
7. Fachi M.M., de Deus Bueno L., de Oliveira D.C., da Silva L.L., Bonetti A.F. Efficacy and safety in the treatment of hyperprolactinemia: A systematic review and network meta-analysis // J. Clin. Pharm. Ther. 2021. Vol. 46, N 6. P. 1549–1556. DOI: <https://doi.org/10.1111/jcpt.13460>
8. Мельниченко Г.А., Дзеранова Л.К., Пигарова Е.А., Воронникова С.Ю., Тарасова Т.С. Национальный опрос по лечению гиперпролактинемии в условиях реальной клинической практики // Ожирение и метаболизм. 2016. Т. 13, № 2. С. 14–19. DOI: <https://doi.org/10.14341/omet2016214-19>
9. Дзеранова Л.К., Воронникова С.Ю. Каберголин: 30-летнее единство опыта и доверия // Российский вестник акушера-гинеколога. 2013. Т. 13, № 6. С. 45–49.
10. Дзеранова Л.К., Скуридина Д.В., Воронникова С.Ю., Пигарова Е.А. Особенности течения беременности и родов у пациенток с пролактиномами на фоне лечения каберголином // Ожирение и метаболизм. 2016. Т. 13, № 3. С. 60–63. DOI: <https://doi.org/10.14341/omet2016360-63>
11. Glezer A., Bronstein M.D. Prolactinomas, cabergoline, and pregnancy // Endocrine. 2014. Vol. 47, N 1. 64–9. DOI: <https://doi.org/10.1007/s12020-014-0334-7>
12. Auriemma R.S., Perone Y., Di Sarno A., Grasso L.F. et al. Results of a single-center observational 10-year survey study on recurrence of hyperprolactinemia after pregnancy and lactation // J. Clin. Endocrinol. Metab. 2013. Vol. 98, N 1. P. 372–379. DOI: <https://doi.org/10.1210/jc.2012-3039> PMID: 23162092.
13. O'Sullivan S.M., Farrant M.T., Ogilvie C.M., Gunn A.J., Milsom S.R. An observational study of pregnancy and post-partum outcomes in women with prolactinoma treated with dopamine agonists // Aust. N. Z. J. Obstet. Gynaecol. 2020. Vol. 60, N 3. P. 405–411. DOI: <https://doi.org/10.1111/ajo.13070>
14. Souteiro P., Belo S., Carvalho D. Dopamine agonists in prolactinomas: when to withdraw? // Pituitary. 2020. Vol. 23, N 1. P. 38–44. DOI: <https://doi.org/10.1007/s11102-019-00989-1>
15. Дедов И.И., Мельниченко Г.А., Шестакова М.В., Трошина Е.А. и др. Национальные клинические рекомендации по лечению морбидного ожирения у взрослых. 3-й пересмотр (лечение морбидного ожирения у взрослых) // Ожирение и метаболизм. 2018. Т. 15, № 1. С. 53–70. DOI: <https://doi.org/10.14341/omet2018153-70>
16. Кривошеева Ю.Г., Иловайская И.А. Частота гипопитуитаризма у пациентов с макроаденомами гипофиза с различной гормональной активностью // Альманах клинической медицины. 2021. Т. 49, № 4. С. 261–267. DOI: <https://doi.org/10.18786/2072-0505-2021-49-047>
17. Кривошеева Ю.Г., Иловайская И.А. Первичные признаки макроаденом гипофиза, а также специалисты, к которым обращаются пациенты // Медицинский вестник Юга России. 2022. Т. 13, № 1. С. 65–71. DOI: <https://doi.org/10.21886/2219-8075-2022-13-1-65-71>
18. Дедов И.И., Мельниченко Г.А., Рожинская Л.Я., Дзеранова Л.К. и др. Инциденталомы гипофиза: клиника, диагностика, дифференциальная диагностика и методы лечения // Проблемы эндокринологии. 2015. Т. 61, № 3. С. 57–68. DOI: <https://doi.org/10.14341/probi201561357-68>
19. Melmed S., Casanueva F.F., Hoffman A.R., Kleinberg D.L. et al.; Endocrine Society. Diagnosis and treatment of hyperprolactinemia: an Endocrine Society clinical practice guideline // J. Clin. Endocrinol. Metab. 2011. Vol. 96, N 2. P. 273–288. DOI: <https://doi.org/10.1210/jc.2010-1692>

REFERENCES

1. Frisch R.E., Revelle R. Height and weight at menarche and a hypothesis of critical body weights and adolescent events. Science. 1970; 169 (3943): 397–9. DOI: <https://doi.org/10.1126/science.169.3943.397> PMID: 5450378
2. Dedov I.I., Melnichenko G.A., Dzeranova L.K., Andreeva E.N., et al. Russian association of endocrinologists national practice guidelines (clinical signs, diagnosis, differential diagnosis, treatment). Hyperprolactinemia. (Project) https://rae-org.ru/system/files/documents/pdf/giperprolaktinemiya_2021g.pdf
3. Colao A., Di Sarno A., Guerra E., De Leo M., et al. Drug insight: Cabergoline and bromocriptine in the treatment of hyperprolactinemia in men and women. Nat Clin Pract Endocrinol Metab. 2006; 2 (4): 200–10. DOI: <https://doi.org/10.1038/ncpendmet0160>
4. Adamyan L.V., Iarmolinskaia M.I., Suslova E.V. Hyperprolactinemia syndrome: from theory to practice. Problemy Reproduktsii [Russian Journal of Human Reproduction]. 2020; 26 (2): 27–33. DOI: <https://doi.org/10.17116/repro20202602127> (in Russian)
5. Dabbous Z., Atkin S.L. Hyperprolactinaemia in male infertility: Clinical case scenarios. Arab J Urol. 2017; 16 (1): 44–52. DOI: <https://doi.org/10.1016/j.aju.2017.10.002>
6. Sengupta P., Dutta S., Karkada I.R., Chinni S.V. Endocrinopathies and Male Infertility. Life (Basel). 2021; 12 (1): 10. DOI: <https://doi.org/10.3390/life12010010>
7. Fachi M.M., de Deus Bueno L., de Oliveira D.C., da Silva L.L., Bonetti A.F. Efficacy and safety in the treatment of hyperprolactinemia: A systematic review and network meta-analysis. J Clin Pharm Ther. 2021; 46 (6): 1549–56. DOI: <https://doi.org/10.1111/jcpt.13460>
8. Melnichenko G.A., Dzeranova L.K., Pigarova E.A., Voronnikova S.Yu., Tarasova T.S. The data of national medical interview on hyperprolactinemia treatment in real clinical practice. Ozhirenie i metabolism [Obesity and Metabolism]. 2016; 13 (2): 14–9. DOI: <https://doi.org/10.14341/omet2016214-19> (in Russian)
9. Dzeranova L.K., Voronnikova S.Yu. Cabergoline: 30-year unity of experience and confidence. Rossiyskii Vestnik Akushera-Ginekologa [Russian Bulletin of Obstetrician-Gynecologist]. 2013; 13 (6): 45–9. (in Russian)

* Автор для корреспонденции.

10. Dzeranova L., Skuridina D., Vorotnicova S., Pigarova E. The course of pregnancy and delivery in patients with prolactinoma during treatment with cabergoline. *Ozhirenie i metabolizm [Obesity and Metabolism]*. 2016; 13 (3): 60–3. DOI: <https://doi.org/10.14341/omet2016360-63> (in Russian)
11. Glezer A., Bronstein M.D. Prolactinomas, cabergoline, and pregnancy. *Endocrine*. 2014; 47 (1): 64–9. DOI: <https://doi.org/10.1007/s12020-014-0334-7>
12. Auriemma R.S., Perone Y., Di Sarno A., Grasso L.F., et al. Results of a single-center observational 10-year survey study on recurrence of hyperprolactinemia after pregnancy and lactation. *J Clin Endocrinol Metab*. 2013; 98 (1): 372–9. DOI: <https://doi.org/10.1210/jc.2012-3039> PMID: 23162092.
13. O'Sullivan SM, Farrant MT, Ogilvie CM, Gunn AJ, Millsom SR. An observational study of pregnancy and post-partum outcomes in women with prolactinoma treated with dopamine agonists. *Aust N Z J Obstet Gynaecol*. 2020; 60 (3): 405–11. DOI: <https://doi.org/10.1111/ajo.13070>
14. Souteiro P., Belo S., Carvalho D. Dopamine agonists in prolactinomas: when to withdraw? *Pituitary*. 2020; 23 (1): 38–44. DOI: <https://doi.org/10.1007/s11102-019-00989-1>
15. Dedov I.I., Melnichenko G.A., Shestakova M.V., Troshina E.A., et al. Russian national clinical recommendations for morbid obesity treatment in adults. 3rd revision (Morbid obesity treatment in adults). *Ozhirenie i metabolizm [Obesity and Metabolism]*. 2018; 15 (1): 53–70. DOI: <https://doi.org/10.14341/omet2018153-70> (in Russian)
16. Krivosheeva Yu.G., Ilovayskaya I.A. The prevalence rate of hypopituitarism in patients with pituitary macroadenomas with various hormonal activities. *Al'manakh klinicheskoy meditsiny [Almanac of Clinical Medicine]*. 2021; 49 (4): 261–7. DOI: <https://doi.org/10.18786/2072-0505-2021-49-047> (in Russian)
17. Krivosheeva Yu.G., Ilovayskaya I.A. Primary signs of pituitary macroadenomas of different hormonal activity and specialists to whom patients referred at the first time. *Medicinskij vestnik Ūga Rossii [Medical Herald of the South of Russia]*. 2022; 13 (1): 65–71. DOI: <https://doi.org/10.21886/2219-8075-2022-13-1-65-71> (in Russian)
18. Dedov I.I., Melnichenko G.A., Dzeranova L.K., Pigarova E.A., et al. Pituitary incidentalomas: the clinical picture, diagnostics, differential diagnostics, and methods of treatment. *Problemi Endocrinologii [Problems of Endocrinology]*. 2015; 61 (3): 57–68. DOI: <https://doi.org/10.14341/probl201561357-68> (in Russian)
19. Melmed S., Casanueva F.F., Hoffman A.R., Kleinberg D.L., et al; Endocrine Society. Diagnosis and treatment of hyperprolactinemia: an Endocrine Society clinical practice guideline. *J Clin Endocrinol Metab*. 2011; 96 (2): 273–88. DOI: <https://doi.org/10.1210/jc.2010-1692> PMID: 21296991.